This is a digital copy of a book that was preserved for generations on library shelves before it was carefully scanned by Google as part of a project to make the world's books discoverable online.

It has survived long enough for the copyright to expire and the book to enter the public domain. A public domain book is one that was never subject to copyright or whose legal copyright term has expired. Whether a book is in the public domain may vary country to country. Public domain books are our gateways to the past, representing a wealth of history, culture and knowledge that's often difficult to discover.

Marks, notations and other marginalia present in the original volume will appear in this file - a reminder of this book's long journey from the publisher to a library and finally to you.

Usage guidelines

Google is proud to partner with libraries to digitize public domain materials and make them widely accessible. Public domain books belong to the public and we are merely their custodians. Nevertheless, this work is expensive, so in order to keep providing this resource, we have taken steps to prevent abuse by commercial parties, including placing technical restrictions on automated querying.

We also ask that you:

+ *Make non-commercial use of the files* We designed Google Book Search for use by individuals, and we request that you use these files for personal, non-commercial purposes.

+ *Refrain from automated querying* Do not send automated queries of any sort to Google's system: If you are conducting research on machine translation, optical character recognition or other areas where access to a large amount of text is helpful, please contact us. We encourage the use of public domain materials for these purposes and may be able to help.

+ *Maintain attribution* The Google "watermark" you see on each file is essential for informing people about this project and helping them find additional materials through Google Book Search. Please do not remove it.

+ *Keep it legal* Whatever your use, remember that you are responsible for ensuring that what you are doing is legal. Do not assume that just because we believe a book is in the public domain for users in the United States, that the work is also in the public domain for users in other countries. Whether a book is still in copyright varies from country to country, and we can't offer guidance on whether any specific use of any specific book is allowed. Please do not assume that a book's appearance in Google Book Search means it can be used in any manner anywhere in the world. Copyright infringement liability can be quite severe.

About Google Book Search

Google's mission is to organize the world's information and to make it universally accessible and useful. Google Book Search helps readers discover the world's books while helping authors and publishers reach new audiences. You can search through the full text of this book on the web at `http://books.google.com/`

Über dieses Buch

Dies ist ein digitales Exemplar eines Buches, das seit Generationen in den Regalen der Bibliotheken aufbewahrt wurde, bevor es von Google im Rahmen eines Projekts, mit dem die Bücher dieser Welt online verfügbar gemacht werden sollen, sorgfältig gescannt wurde.

Das Buch hat das Urheberrecht überdauert und kann nun öffentlich zugänglich gemacht werden. Ein öffentlich zugängliches Buch ist ein Buch, das niemals Urheberrechten unterlag oder bei dem die Schutzfrist des Urheberrechts abgelaufen ist. Ob ein Buch öffentlich zugänglich ist, kann von Land zu Land unterschiedlich sein. Öffentlich zugängliche Bücher sind unser Tor zur Vergangenheit und stellen ein geschichtliches, kulturelles und wissenschaftliches Vermögen dar, das häufig nur schwierig zu entdecken ist.

Gebrauchsspuren, Anmerkungen und andere Randbemerkungen, die im Originalband enthalten sind, finden sich auch in dieser Datei – eine Erinnerung an die lange Reise, die das Buch vom Verleger zu einer Bibliothek und weiter zu Ihnen hinter sich gebracht hat.

Nutzungsrichtlinien

Google ist stolz, mit Bibliotheken in partnerschaftlicher Zusammenarbeit öffentlich zugängliches Material zu digitalisieren und einer breiten Masse zugänglich zu machen. Öffentlich zugängliche Bücher gehören der Öffentlichkeit, und wir sind nur ihre Hüter. Nichtsdestotrotz ist diese Arbeit kostspielig. Um diese Ressource weiterhin zur Verfügung stellen zu können, haben wir Schritte unternommen, um den Missbrauch durch kommerzielle Parteien zu verhindern. Dazu gehören technische Einschränkungen für automatisierte Abfragen.

Wir bitten Sie um Einhaltung folgender Richtlinien:

+ *Nutzung der Dateien zu nichtkommerziellen Zwecken* Wir haben Google Buchsuche für Endanwender konzipiert und möchten, dass Sie diese Dateien nur für persönliche, nichtkommerzielle Zwecke verwenden.

+ *Keine automatisierten Abfragen* Senden Sie keine automatisierten Abfragen irgendwelcher Art an das Google-System. Wenn Sie Recherchen über maschinelle Übersetzung, optische Zeichenerkennung oder andere Bereiche durchführen, in denen der Zugang zu Text in großen Mengen nützlich ist, wenden Sie sich bitte an uns. Wir fördern die Nutzung des öffentlich zugänglichen Materials für diese Zwecke und können Ihnen unter Umständen helfen.

+ *Beibehaltung von Google-Markenelementen* Das "Wasserzeichen" von Google, das Sie in jeder Datei finden, ist wichtig zur Information über dieses Projekt und hilft den Anwendern weiteres Material über Google Buchsuche zu finden. Bitte entfernen Sie das Wasserzeichen nicht.

+ *Bewegen Sie sich innerhalb der Legalität* Unabhängig von Ihrem Verwendungszweck müssen Sie sich Ihrer Verantwortung bewusst sein, sicherzustellen, dass Ihre Nutzung legal ist. Gehen Sie nicht davon aus, dass ein Buch, das nach unserem Dafürhalten für Nutzer in den USA öffentlich zugänglich ist, auch für Nutzer in anderen Ländern öffentlich zugänglich ist. Ob ein Buch noch dem Urheberrecht unterliegt, ist von Land zu Land verschieden. Wir können keine Beratung leisten, ob eine bestimmte Nutzung eines bestimmten Buches gesetzlich zulässig ist. Gehen Sie nicht davon aus, dass das Erscheinen eines Buchs in Google Buchsuche bedeutet, dass es in jeder Form und überall auf der Welt verwendet werden kann. Eine Urheberrechtsverletzung kann schwerwiegende Folgen haben.

Über Google Buchsuche

Das Ziel von Google besteht darin, die weltweiten Informationen zu organisieren und allgemein nutzbar und zugänglich zu machen. Google Buchsuche hilft Lesern dabei, die Bücher dieser Welt zu entdecken, und unterstützt Autoren und Verleger dabei, neue Zielgruppen zu erreichen. Den gesamten Buchtext können Sie im Internet unter `http://books.google.com` durchsuchen.

600033911N

E. BIBL. RADCL

G.179. L. 21

1542 d 227

OPHTHALMOSCOPISCHER ATLAS.

TAFELERKLÄRUNG.

DIE

PHYSIOLOGISCHEN UND PATHOLOGISCHEN FORMEN DES AUGENHINTERGRUNDES.

FÜR

PRAKTISCHE AERZTE UND STUDIRENDE,

NACH DER NATUR DARGESTELLT

VON

Dr. HUGO MAGNUS,

ASSISTENZARZT DER OPHTHALMOLOGISCHEN KLINIK DES Prof. Dr. FOERSTER ZU BRESLAU.

MIT 14 CHROMOLITHOGRAPHIRTEN TAFELN IN FOLIO
UND 5 GESICHTSFELD-TAFELN.

LEIPZIG,
VERLAG VON WILHELM ENGELMANN.
1872.

Das Uebersetzungsrecht in fremde Sprachen wird vorbehalten.

SEINEM

HOCHGESCHÄTZTEN LEHRER

HERRN Dr. FÖRSTER,

PROFESSOR DER AUGENHEILKUNDE AN DER UNIVERSITÄT BRESLAU
UND DIRECTOR EINER AUGENÄRZTLICHEN KLINIK
DASELBST

IN

DANKBARSTER VEREHRUNG

DER VERFASSER.

Vorrede.

Der überraschend schnelle Aufschwung, den die Ophthalmologie in den letzten Jahrzehnten genommen, die hohe Bedeutung, die sie sich durch ihre ausserordentlichen Leistungen in der gesammten ärztlichen Welt zu verschaffen gewusst hat, haben es zu Wege gebracht, dass gerade diese Wissenschaft nicht mehr das alleinige Eigenthum einzelner Bevorzugter, sondern dass sie das Gemeingut aller medicinischen Kreise geworden ist, oder doch wenigstens zu werden verspricht. Befindet sich vorläufig die Augenheilkunde auch noch fast ausschliesslich in den Händen von Specialisten, so deutet doch der Eifer, mit dem die praktischen Aerzte sich derselben zu widmen beginnen, und der Ernst, mit dem die preussische Regierung gerade diesen Zweig des medicinischen Studiums auf ihren Hochschulen zu cultiviren begonnen hat, darauf hin, dass die Ophthalmologie auch in den Kreisen der praktischen Aerzte sich, natürlich bloss bis zu einem bestimmten Punkte, einheimisch machen werde. Bei der hohen Bedeutung dieses Zweiges der ärztlichen Wissenschaft für die leidende Menschheit ist eine, wenn auch nicht bis in die feinsten Details gehende Kenntniss der Erkrankungen des Auges für jeden Praktiker durchaus erforderlich. Und gerade diesem Zweck, praktische Aerzte und Studirende mit der Augenheilkunde, speciell der Ophthalmoscopie, vertraut zu machen, soll vorliegender Atlas dienen. Es soll derselbe dem praktischen Arzt als leitender und rathender Freund zur Seite stehen, er soll ihm den doch immerhin schwierigen Gebrauch des Augenspiegels erleichtern und ermöglichen und auf diese Weise ein so

wichtiges Instrument, wie es gerade der Augenspiegel ist, das aber bisher leider fast ausschliesslich nur in den Händen von Fachmännern zu finden war, zum Gemeingut der gesammten ärztlichen Welt machen. Ich habe hiermit den Standpunkt, auf den ich meine Arbeit gestellt wissen möchte, denke ich, genügend characterisirt und hoffe ich, dass ihr eben dieser Standpunkt eine gewisse Berechtigung den schon bestehenden Concurrenzwerken gegenüber verleihen werde. Die bisher erschienenen Atlanten der Ophthalmoscopie sind durch die Auswahl der zur Darstellung gebrachten Bilder hauptsächlich für Specialisten berechnet und haben deshalb auch, trotz ihrer vorzüglichen Leistungen in den Kreisen der praktischen Aerzte, eine nicht allzugrosse Verbreitung gefunden. Ein ophthalmoscopischer Atlas für Aerzte und Studirende muss so wenig wie möglich sogenannte interessante, sondern hauptsächlich die gewöhnlichen typischen Befunde des Augenhintergrundes, im pathologischen wie normalen Zustand bieten, wenn er den Ansprüchen, die jene Kreise an ein solches Werk machen müssen, genügen soll. Indem mich dieser Gedanke bei der Zusammenstellung meiner Arbeit leitete, habe ich mit einer gewissen Aengstlichkeit die Aufnahme solch' seltener Fälle gemieden und hauptsächlich darnach gestrebt, recht klare, typische und characteristische Bilder der verschiedenen Erkrankungen des Augenhintergrundes, sowie der normalen Formen desselben zu bringen. Wenn hiernach mein Atlas dem Specialisten nur wenig Neues bieten wird, so wird er gerade dadurch den Zwecken der praktischen Medicin um so mehr dienen und seine Aufgabe, ein Handbuch für Aerzte und Studirende zu werden, erfüllen.

Die Darstellungen, die ich auf den folgenden 14 Tafeln dem ärztlichen Publikum vorlege, sind sämmtlich im umgekehrten Bild (mit Benutzung von +3) gemalt. Eine Angabe, unter welcher Vergrösserung dieselben zur Darstellung gekommen sind, habe ich absichtlich überall vermieden. Es bietet eine solche für den praktischen Gebrauch auch nicht den geringsten Werth; es handelt sich ja bei Augenspiegelbildern nicht um eine, durch genaue Darstellung der Grössenverhältnisse, sondern durch möglichst genaue Wiedergabe der Formen und Farbentöne sich der Natur möglichst annähernde Zusammenstellung der verschiedenen gesunden und kranken Formen des Augenhintergrundes. Ich habe demnach mein Hauptaugen-

merk auf eine möglichst genaue Wiedergabe der Farbentöne gerichtet, sowie auf die Lage und Entfernung der einzelnen Parthien des Hintergrundes; die Angabe der Entfernung zwischen zwei bestimmten Punkten des Augenspiegelbildes, die bei der Beschreibung doch oft nöthig wurde, habe ich durch bestimmte, in ihrer Grösse ziemlich constante Theile des Hintergrundes selbst zu geben gesucht und habe hierzu stets die *Papilla nervi optici* benutzt.

Ein, nach meiner Ansicht, für einen ophthalmoscopischen Atlas höchst wichtiges Desiderat ist die Darstellung desselben Krankheitsfalles in verschiedenen Phasen seines Verlaufs. Es präsentiren sich die Erkrankungen des Auges in verschiedenen Stadien oft durch so grundverschiedene Bilder, dass eine geordnete Folge der einzelnen Phasen desselben Falles durchaus zur genauen Erkenntniss desselben nothwendig wird. Es ist nur mit grossen Schwierigkeiten verknüpft, solche Reihen von Darstellungen desselben Falles in seinen verschiedenen Phasen zu erhalten, da dazu stets eine oft jahrelange Beobachtung gehört, der sich die Patienten aber meist zu entziehen pflegen. Nur in vereinzelten Fällen ist es mir gelungen, denselben Fall durch längere Zeit zu beobachten und auch zu zeichnen; Tafel V und VIII bringen derartige Bilder.

Das Material zu vorliegenden Darstellungen hat mir fast ausschliesslich, abgerechnet drei oder vier Fälle, die an vorzüglichem Material so reiche Klinik des Herrn Prof. Dr. Förster geliefert und nehme ich hier Gelegenheit, demselben für die mir auf das liberalste gestattete Erlaubniss, alle in der Klinik zur Beobachtung kommenden Fälle in meinem Interesse benutzen zu dürfen, meinen aufrichtigsten Dank.

Was nun die Erklärung der Tafeln betrifft, so habe ich in den Krankengeschichten nur soweit den Allgemeinzustand und die früheren Erkrankungen des Patienten berücksichtigt, als es für unsere Zwecke nothwendig, d. h. soweit es für die betreffende Augenerkrankung wichtig ist. Frühere, vielleicht im Kindesalter des Patienten aufgetretene Erkrankungen, die in gar keinem Zusammenhang mit der zur Darstellung gebrachten Augenerkrankung stehen, habe ich stets mit Absicht ignorirt. Es handelt sich bei einer klaren, präcisen Krankengeschichte um einen genauen *Status praesens* aber um die Anamnese nur in so weit, als sie

uns etwa Anhaltspunkte zur Beurtheilung des jetzigen Falles bieten kann. Ein genaues Referat über den Gesundheitszustand des Kranken von seiner Geburt an bis zu seiner jüngsten Erkrankung, halte ich für durchaus unnütz und für das klare Verständniss sogar hinderlich, da durch allerhand unwichtige Angaben gerade die wichtigen Anhaltspunkte für die Beurtheilung des ganzen Falles meist unklar und verdeckt werden.

Die Aufnahme der dem Textband beigegebenen Gesichtsfelder ist ausschliesslich mit dem Förster'schen Perimeter*) geschehen. Die erste Gesichtsfeld-Tafel bringt schematische, von Prof. Förster aus verschiedenen normalen Gesichtsfeldern zusammengestellte Gesichtsfelder, welche derselbe im Jahr 1867 in den *Annales d'oculistiques* veröffentlicht und mir noch einmal zur Reproduction gütigst überlassen hat. Alle anderen Gesichtsfelder beziehen sich auf bestimmte Krankheitsfälle und ist im Text stets auf dieselben verwiesen worden.

---

*) MösER. Das Perimeter und seine Anwendung. Inaugural – Dissertation. Breslau 1869.

Breslau, im Juli 1872.

Dr. Hugo Magnus.

Inhalts-Angabe.

Sehnerv.

Seite

Tafel I. Physiologische Formen des Sehnerven-Eintrittes. Physiologische Excavation. Scleralring. Doppelt contourirte Nervenfasern 1

– II. Pathologische Excavation des Sehnerven-Eintrittes. *Glaucom* 7

– III. Veränderungen des Sehnerven bei Erkrankung seiner centralen oder peripheren Parthien. *Atrophia nervi optici. Hyperaemia nerv. opt. Neuritis* 14

Netzhaut.

– IV. Erkrankungen der Netzhaut. Netzhautblutungen. Varicositäten der Netzhautvenen 27

– V. Erkrankungen der Netzhaut. *Chorioideo-Retinitis* . . . 31

– VI. Erkrankungen der Netzhaut. *Retinitis morbus Brightii* und *pigmentosa. Embolia arteriae centralis retinae* 37

– VII. Erkrankungen der Netzhaut. *Sublatio retinae* 41

– VIII. *Retinitis circumscripta ad maculam luteam* 44

Aderhaut.

– IX. Physiologische Pigmentirungsverhältnisse der Chorioidea. Pigmentirung des Chorioidealstroma. Pigmentarmuth des Uvealtractus. Verdickung der Netzhaut um die Papille. Normale *Macula lutea* mit weissem Reflexring 56

– X. *Staphyloma posticum* 61

– XI. *Chorioiditis* 65

– XII. *Chorioiditis. Chorioiditis areolaris* (Förster) 70

– XIII. *Chorioiditis* 76

– XIV. *Coloboma chorioideae. Neuro-retinitis apoplectica* . 83

Erklärung der Gesichtsfeld-Tafeln 87

Tafel I.

Physiologische Formen des Sehnerven-Eintrittes.

Da der Sehnerven-Eintritt, die *Papilla nervi optici*, in seiner Form nicht unerhebliche Schwankungen aufweist, die zwar von der gewöhnlichen Gestaltung desselben wesentlich abweichen, aber doch die physiologischen Grenzen nicht überschreiten, so habe ich auf der ersten Tafel die hauptsächlichsten physiologischen Typen des intraoculären Endes des Sehnerven dargestellt.

Figur 1 bis 3 stellen verschiedene Grade der sogenannten physiologischen Excavation dar. Der Sehnerv erscheint hierbei nicht durchgängig in dem ihm eigenthümlichen gelbrothen Teint, vielmehr findet sich entweder central oder mehr excentrisch eine glänzende, blauweisse, wie man sich durch die parallactische Verschiebung überzeugen kann, tiefer als das Niveau der *Choridea* gelegene Stelle, welche den Gefässein- und austritt, als kleine rundliche graurothe Grube markirt, enthält. Um diese weisse Parthie, welche sich durch eine grauliche, netzförmige Zeichnung zumeist sehr deutlich als *Lamina cribrosa* manifestirt, gruppirt sich nun die gelbrothe Nervensubstanz entweder in Form eines Halbmondes, der die offene Seite dem gelben Fleck, wenigstens in der Mehrzahl der Fälle, zukehrt, oder in Form eines völlig geschlossenen Ringes; aber auch in diesem Falle ist die dem gelben Fleck zugewendete Parthie des Nervenringes sehr häufig erheblich dünner, wie seine mediale Parthie; zeigt in Folge dessen nicht die characteristische gelbrothe Färbung, sondern erscheint mehr graugelb, wie in Figur 2. Ist die Nervensubstanz von gleichmässiger Dicke, so lässt sich nirgends eine Abweichung im Farbenton auffinden, wie in Figur 3.

Die Niveaudifferenzen des Sehnerveneintrittes, die scharfe Differen-

zirung zwischen Nervensubstanz und *Lamina cribrosa* erklärt H. Müller*) durch das Verhalten der äusseren Schichten der Netzhaut; treten diese bis hart an den Sehnerven heran, so müssen natürlich dessen Fasern, ehe sie sich flächenartig über die äusseren Retinalschichten ausbreiten können, steil an ihnen aufsteigen; dadurch wird natürlich die Nervensubstanz länger zusammengehalten und lässt nur einen kleinen Theil der *Lamina cribrosa* sehen, wie in Figur 5. Treten dagegen die äusseren Netzhautschichten nicht bis unmittelbar an das intraoculäre Sehnervenende heran, flachen sie sich vielmehr allmählich gegen dasselbe hin ab, so werden natürlich auch die Nervenfasern viel früher auseinander weichen und sich über die flache Abdachung der peripherischen Netzhautschichten ganz allmählich ausbreiten. Durch das frühere Auseinandertreten der einzelnen Fasern des Sehnerven weichen dieselben natürlich viel weiter auseinander und lassen einen grösseren Theil der *Lamina cribrosa* frei.

Die ungleichmässige Vertheilung der Nervensubstanz selbst, ihre grössere Dicke am medialen, ihre Abflachung am temporalen Ende erklärt Schweigger**) durch eine im anatomischen Bau des gelben Fleckes beruhende Eigenthümlichkeit derselben. Die Nervenfaserschicht ist nämlich im Bereich der *Macula* viel dünner, als an allen anderen Stellen der Netzhaut; es scheinen nun in solchen Fällen, wie Figur 2, nur die für den gelben Fleck unmittelbar bestimmten Nervenfasern die mediale Seite des Sehnerven zu überschreiten, während die die ganze andere Netzhaut versorgenden Fasern sich dann natürlich auf die nasale Parthie der Papille, sowie deren obere und untere Seite beschränken.

Figur 1 ist der Sehnerveneintritt eines 12jährigen Mädchens mit Myopie $\frac{1}{6}$; die Nervensubstanz ist in Form eines Halbmondes auf die mediale Seite zusammengedrängt, während die temporale völlig frei, die glänzende *Lamina cribrosa* zeigt. R. A.

Figur 2 zeigt die Sehnervenpapille eines 17jährigen Studenten und zwar die des r. A. Myopie $\frac{1}{20}$ ist vorhanden, sowie eine leichte atrophische Sichel an der temporalen Seite der Papille.

Ausserdem findet sich besonders an der temporalen und an der oberen Seite des Sehnerven ein schwarzer Saum, der auf eine starke Pigmentirung des Chorioidealringes zurückzuführen ist. Das Centrum der Papille zeigt die *Lamina cribrosa* sehr deutlich und liegt entschieden

---

*) Müller. Archiv für Ophthalm. IV. 2.

**) Schweigger. Handbuch der Augenheilkunde. Berlin 1871. p. 389.

tiefer wie das Niveau der Nervensubstanz. Gegen die *Macula* hin, also an der temporalen Seite, flachen und verdünnen sich die Nervenfasern ganz bedeutend und erscheinen leicht graugelb, während die übrigen Parthien der Papille den normalen gelbrothen Ton zeigen.

Figur 3 ist die linke Sehnervenpapille eines 61jährigen Schaffners mit einer sehr characteristischen physiologischen Excavation. Die gelbrothe Nervensubstanz umgiebt in Form eines Ringes die blauweisse *Lamina cribrosa*, und zwar erscheint sie in allen Theilen von ziemlich gleicher Dicke, flacht sich nach der Macula hin nicht ab. Auf der *Lamina cribrosa* tritt die Stelle des Gefässeintrittes sehr deutlich hervor, sowie auch die Gefässe selbst sich als hellrothe schmale Bänder recht deutlich abheben, gegen die peripherischen Gefässparthien durch ihr viel helleres Roth sich sehr merklich unterscheiden.

An den ziemlich steil nach der *Lamina cribrosa* hin abfallenden Rändern der Nervensubstanz biegen die Gefässe theilweise scharf hakenförmig um, während sie an andern Stellen in einer mehr wellenförmigen Biegung zu derselben herabsteigen.

Es characterisirt sich einerseits die physiologische Excavation also durch die centrale, weisse, tiefer als das Niveau der *Chorioidea* gelegene, sichtbar zu Tage tretende *Lamina cribrosa*, durch die mehr minder scharf gegen dieselbe abfallende Nervensubstanz, durch die nicht selten scharf an den steilen Rändern der Nervenmasse abgeknickten Gefässe, durch den Unterschied in der Färbung zwischen den auf der *Lamina cribrosa* sichtbar werdenden, also tiefer liegenden und den mehr peripherischen Gefässparthien, von denen die ersteren immer heller roth gefärbt sind wie die letzteren; andrerseits, und das ist ein sehr wichtiges Unterscheidungsmerkmal von der pathologischen Excavation, durch die nie bis an den Rand der Papille heranreichende Excavation; stets bleibt zwischen den steilen Rändern der Excavation und dem Rand der Papille eine mehr minder breite Zone der Nervensubstanz stehen.

Figur 4 bis 6 veranschaulichen eine sehr häufig vorkommende Abgrenzung des intraoculären Sehnervenendes gegen den übrigen Hintergrund. Es tritt dieselbe in Form eines weissen Ringes auf, der entweder den Sehnerv total umgiebt, wie in Figur 4, oder nur an einer Seite desselben sich zeigt, und dann zumeist an der temporalen, wie in Figur 5; man bezeichnet denselben als Scleralring.

Figur 4 ist die linke *Papilla nervi optici* eines 22jährigen Oeco-

nomen mit ziemlich hochgradiger Amblyopie und Hypermetropie des linken Auges. Dasselbe liest *Sn* IV als kleinstes in 5″ einzelne Worte $\underset{\smile}{+5}$ III kl. in $2\frac{1}{2}$‴. Das Auge ist stark hypermetropisch gebaut. Der Sehnerv von normaler Form und Färbung, ebenso die Netzhautgefässe. Der Sehnerv wird aber in seiner ganzen Ausdehnung von einem circa $2\frac{1}{2}$ Retinalvene breiten weissen Ring umkreist. Die anatomische Erklärung dieser Erscheinung ist mit Schweigger*) in einem Spalt zu suchen, der zwischen innerer Sehnervenscheide und dem Rande des Foramen *chorioideae* sich findet, und in welchem die *Sclera* durch die *Retina* hindurchschimmert.

Figur 5 zeigt die Sehnervenpapille des rechten Auges eines 21jährigen Handschuhmachers mit *Hm.* $\frac{1}{10}$. Im Centrum derselben ist eine kleine, bläulichweiss schimmernde Excavation; am temporalen Rande ein kaum 2 Retinalvenen breiter Scleralring.

Figur 6 ist der Sehnerveneintritt des linken Auges einer 63jährigen Frau, die Presbyopie und Hypermetropie $\frac{1}{20}$ hat; $\underset{\smile}{+10}$ *Sn.* $I\frac{I}{II}$ 7—12. III—24. $\underset{\smile}{+20}$ *S.* $= \frac{2}{10}$. Die leicht in die Länge gezogene Papille zeigt hier an ihrem äusseren Rande eine weisse Sichel von circa der halben Breite der Papille. Es zeigt diese offenbar auf einer localen Atrophie der *Chorioidea* beruhende weisse Parthie diverse graue Flecken und Streifen, grenzt sich in ihrem unteren Ende scharf durch einen schmalen schwarzbraunen Pigmentsaum gegen den rothen Hintergrund ab, während das obere Ende in die rothe Farbe des Hintergrundes verschwommen verläuft, ohne scharfe Grenze.

Ein solches Vorkommen bei Hypermetropie ist ein ziemlich seltenes und erreicht hier nie eine bemerkenswerthe Ausdehnung. Auch Donders**) hat diese locale Atrophie bei Hypermetropie erwähnt. Das rechte Auge zeigt übrigens ganz dieselbe Erscheinung.

Figur 7. Doppelt contourirte Nervenfasern, Opticusausbreitung nach Jäger***).

Die Abbildung ist dem linken Auge eines 33jährigen Feldwebels entnommen, der mit einer Myopie von $\frac{1}{18}$ sich vorstellte.

Nach unten von dem normalen Sehnerv erstreckt sich in einem langen Bogen, dessen Concavität nach dem gelben Fleck sieht, ein

---

*) a. a. O. p. 387.

**) Donders. Die Anomalien der Refraction und Accomodation. Wien 1866. p. 307.

***) Jäger. Ophthalmoscopischer Handatlas. Wien 1869. Tafel VI. und seine Beiträge zur Pathologie des Auges. Wien 1855.

glänzend weisser Streif, der spitz zuläuft. Der äussere, convexe Rand desselben ist sehr scharf gezeichnet, während der untere concave, leicht verschwommene in einzelne kleine Spitzen und Flammen ausläuft. Das untere Segment der Papille wird von dieser weissen Parthie überdeckt. Die Gefässe verschwinden an der Grenze des weissen Gebietes und tauchen erst jenseits desselben wieder auf, doch kann man sie ein kleines Stück in die weisse Substanz hinein verfolgen; auch in der weissen Substanz selbst sieht man sie hier und da auftauchen. Es erklärt sich diese Erscheinung dadurch, dass die Sehnervenfasern an dieser Stelle nicht ihre Scheide verloren haben, welche durch starken Reflex das helle glänzende Weiss bedingt.

An unserer Figur ist der scharfe, convexe Rand auffallend, da meistens die ganze Umrandung der doppelt contourirten Faserparthie verschwommen, geflammt erscheint.

Figur 8. Bindegewebswucherung um die Papille bei hochgradiger Hypermetropie und Amblyopie entlehnt dem linken Auge eines 17jährigen Schülers. Leichter linksseitiger *Strabismus convergens*; das linke Auge liest *Sn* XI kl. grosse Buchstaben in 7." $\underset{\frown}{+6}$ VI $\frac{I}{II}$ kl. — 6". Das rechte Auge hat $Hm = \frac{1}{50}$. $A = \frac{1}{3}$.

Das linke Auge zeigt bei ziemlich hochgradig hypermetropischem Bau um die Papille herum einen graublauen Reflex; der normal gefärbte Hintergrund grenzt sich gegen die graublaue Parthie nirgends ganz scharf ab. Während nach oben die Grenze zwischen beiden etwas schärfer erscheint, geht nach unten und gegen die mediale Seite hin die bläuliche Parthie leicht verschwommen und streifig allmählich in den rothen Hintergrund über, sodass eine scharfe Begrenzung sich hier eigentlich nicht auffinden lässt. Die Papille selbst hebt sich auch nicht scharf gegen den grauen Hintergrund ab, verschwimmt allmählich mit demselben. Die Gefässe erscheinen im Bereich der Trübung etwas heller, hier und da mit einem weissen Reflex, sonst aber sehr scharf als rothe Bänder sich gegen den hellen Hintergrund abhebend. Die ganze graublaue Parthie zeichnet sich durch einen ziemlich starken Lichtreflex aus.

Dies im Ganzen ziemlich seltene Bild ist durchaus nicht auf pathologische Verhältnisse zurückzuführen, vielmehr möchte sich dasselbe wohl eher durch einen stärkeren Bindegewebs-Reichthum der verfärbten Parthien erklären lassen. Die hochgradige Hypermetropie und Amblyopie bei dem nur sehr unbedeutenden *Strabismus convergens* scheinen nach Donders auf einer zurückgebliebenen Entwickelung des *Bulbus* zu beruhen. Durch

diese gehemmte Entwickelung scheint auch die normale Ausbildung der *Retina* gleichfalls nicht erfolgt, dieselbe bindegewebsreicher und nervenärmer geblieben zu sein, wie unter normalen Verhältnissen. Diese bindegewebsreichen, nervenarmen Netzhautstellen verursachen durch ihre sehr herabgesetzte Transparenz einen bedeutenden Reflex und erscheinen so blaugrau, glänzend.

Tafel II.

Pathologische Excavation des Sehnerven.

Es veranschaulicht diese Tafel fast ausschliesslich Veränderungen, wie wir sie bei verschiedenen Erkrankungen des Auges, die wir alle unter dem Sammelnamen *Glaucom* zu einer besonderen Krankheitsgruppe vereinigen, am intraoculären Ende des Sehnerven entstehen sehen. Es sind dieselben so characteristisch, für die Erkenntniss der betreffenden Erkrankung so wichtig und massgebend, dass ich die Darstellung derselben in verschiedenen Formen und Stadien für durchaus erforderlich erachtet habe.

Die pathologische Excavation des Sehnervenquerschnittes unterscheidet sich von der physiologischen, die auf Tafel I zur Darstellung gebracht wurde, obwohl sie mit derselben nicht wenig Eigenthümlichkeiten gemein hat, doch sehr wesentlich. Durchgängig erstreckt sich bei ihr die Excavation bis hart an den Rand der Sehnervenpapille heran, während bei der physiologischen Excavation sich dieselbe stets mehr auf das Papillencentrum beschränkt, immer zwischen ihr und dem Rand der Papille eine mehr oder weniger breite Zone Nervensubstanz sich erhält. Bei der glaucomatösen Ausbuchtung des Sehnerven fängt dieselbe unmittelbar am Rand der Papille an; zwischen ihr und dem umgebenden Hintergrund ist auch nicht die Spur von Nervensubstanz vorhanden; die Papille senkt sich hart an dem Chorioidealring ein, sodass der normale rothe Hintergrund entweder bis an den Rand der Excavation heranreicht oder nur durch einen schmalen Scleralring von ihr getrennt wird. Dies ist das eigentliche Hauptkriterium, ob in einem betreffenden Fall die Excavation als pathologisch oder physiologisch angesprochen werden soll; reicht die Excavation nicht bis an den Rand der Papille, so ist immer ein pathologischer Process auszuschliessen. — Alle anderen der Sehnervenexca-

vation sonst noch zukommenden Eigenthümlichkeiten können zu einer scharfen diagnostischen Unterscheidung zwischen Normal und Krankhaft nicht mit Sicherheit verwendet werden.

Das eigenthümliche scharfe Aufhören der Netzhautgefässe am Excavationsrand haben wir schon bei der physiologischen Excavation kennen gelernt. Die Gefässe erscheinen an dem steil abfallenden Papillenrand wie abgebrochen, krümmen sich hakenförmig um denselben herum, um an ihm entlang in die Tiefe zu steigen. In ihrem Verlauf längs der Wand der excavirten Papille entziehen sie sich aber dem Auge des Beobachters, um erst in der Tiefe, auf dem Grund der Excavation aufzutauchen. Es scheint somit im Verlauf des Gefässrohrs ein ganzes Stück zu fehlen, das zwischen dem centralen und peripheren Ende längs der Wand der Excavation verborgen verlaufende Stück des Gefässes auszufallen. Dass das centrale Ende des Gefässrohrs bei diesem Bild tiefer liegt, wie das periphere, am Excavationsrand plötzlich aufhörende, erkennt man aus der Verschiebung der Convexlinse bei Betrachtung im umgekehrten Bilde; es macht hierbei das periphere Ende eine viel ausgiebigere Excursion wie das centrale, ein sicheres untrügliches Zeichen für die Niveauverschiedenheit beider. Das centrale Ende erscheint übrigens immer in einem helleren Roth, wie das übrige Gefässrohr, sowie es auch sehr häufig einen sehr geschlängelten, gewundenen Verlauf zeigt, eine Erscheinung, die wir bei der physiologischen Excavation kaum in dem Grade beobachten dürften. — Die Färbung des Sehnerven giebt uns durchaus kein verwerthbares Merkmal zur Unterscheidung zwischen beiden Excavationsformen an die Hand, kann im Gegentheil sogar eine diagnostische Schwierigkeit bereiten. Entwickelt sich nämlich bei schon bestehender, deutlich ausgesprochener physiologischer Excavation ein atrophischer Process des Opticus, oder entsteht bei Atrophie des Opticus eine Retraction und Depression seiner centralen Parthien, so kann sich sehr leicht ein Bild entwickeln, das in Gestalt und Färbung dem glaucomatösen ähnelt, doch möchte auch hier der Umstand, ob die Vertiefung bis an den Papillarrand reicht oder nicht, von entscheidender Wichtigkeit sein. Sehr häufig zeigt allerdings, besonders in den späteren Stadien, der glaucomatös veränderte Sehnervenquerschnitt eine ganz eigenthümliche, grünliche Färbung, doch ist dieselbe lange nicht characteristisch genug, um aus ihr allein einen richtigen Schluss auf die Natur der Veränderung gewinnen zu können.

Der Grund der Excavation pflegt häufig ein recht characteristisches Bild der *Lamina cribrosa* in einer strich- und netzförmigen, grauen Zeichnung zu zeigen.

Um die excavirte Papille zieht sich meist ein weisser, concentrischer Kreis von 2½ Venenbreite, welcher entweder als Scleralring aufzufassen, oder nach SCHWEIGGER auf eine Atrophie der betreffenden Aderhautparthie zurückzuführen ist. Nicht selten verbreitert sich auch derselbe nicht unbeträchtlich und es gewinnt dann fast den Anschein, als bestünde ein ringförmiges, hinteres *Staphylom* (Figur 3).

Die Netzhautgefässe pflegen bis auf das characteristische Abgebrochensein am Excavationsrand nur unbedeutende Veränderungen bei den in Rede stehenden krankhaften Processen zu zeigen. Eine stärkere Füllung und Schlängelung der Venen ist häufig, jene rosenkranzähnliche Gestalt*) derselben nach meinen Beobachtungen dagegen sehr selten.

Figur 1 gehört dem rechten Auge einer 52jährigen Frau an, die an *Glaucoma simplex* leidet. Bis vor acht oder zehn Wochen will Patientin noch völlig gesund gewesen sein, durchaus keine Störung ihres Sehvermögens beobachtet haben. Allmählich stellte sich eine Herabsetzung und Schwächung ihrer Sehkraft ein, die jetzt so hochgradig geworden sind, dass beiderseits nicht einmal mehr Finger gezählt werden. Dabei haben stets alle entzündlichen Erscheinungen oder Schmerzen in den Augen, wie im Kopf gefehlt; das Allgemeinbefinden war gänzlich ungestört. Auch jetzt ist nicht die Spur einer entzündlichen Veränderung der Augen zu entdecken, deren Blutfülle eine ganz normale. Beide *Bulbi* sind hart, stark gespannt; die Pupillen 2½‴ weit, von sehr träger Reaction. *Cornea* völlig klar und durchsichtig. Auch die andern Medien sind, abgerechnet einen hintern Polarstaar, völlig klar und durchsichtig.

Augenspiegel. Die Papille erscheint ziemlich tief, kesselförmig excavirt, grauröthlich gefärbt. Im Grunde der Excavation zeigt sich eine dunklere strichförmige Zeichnung entsprechend der *Lamina cribrosa*. Die Gefässe sind am Rande der Vertiefung scharf umgebogen, verschwinden plötzlich, indem sie an der Wand der steilen Excavationsränder zur Gefässeintrittsstelle hinstreben. Erst im Grunde der Excavation, in nächster Nähe der mehr temporal gelegenen Eintrittsstelle der Gefässe, werden sie wieder sichtbar. Es fehlt also scheinbar in ihrem Verlauf ein Stück. Dabei erscheint das centrale Ende viel heller wie das periphere, vor der Umbiegungsstelle verlaufende. Die Excavation geht hart bis an den Papillarrand heran und wird nur durch eine schmale weisse Zone von dem normal gefärbten rothen Hintergrund getrennt.

Figur 2 ist dem linken Auge eines 57jährigen Briefträgers ent-

*) s. LIEBREICH. Atlas der Opthalmoscopie. Berlin 1863.

nommen, der seit circa einem halben Jahre an *Glaucoma simplex* auf beiden Augen leidet. Unter Schmerzanfällen in den Augen sind sich allmählich eine Herabsetzung des Sehvermögens entwickelt haben, die jetzt schon so hochgradig geworden ist, dass nahezu quantitative Lichtempfindung vorhanden ist. Entzündliche Injection ist gegenwärtig nicht zu constatiren: nur einzelne stark gefüllte Scleralgefässe in der Richtung der *Mm. recti* verlaufend sind auffällig. Die Papillen sind circa 3″ weit, völlig starr. Die Medien durchaus klar. Die Tension der *Bulbi* beträchtlich vermehrt.

Augenspiegel. Die Papille tief röhrenförmig excavirt, von grauweisser Färbung, kaum noch ein rothlicher Schimmer vorhanden: erscheint entschieden atrophisch. Die Netzhautvenen von normaler Füllung, ebenso die Arterien, die man kaum als pathologisch verengt bezeichnen kann.

Die Gefässe im Grunde der Excavation sind sehr stark geschlangelt. Von der Zeichnung der *Lamina cribrosa* keine Spur. Die Excavation reicht bis hart an den Papillarrand heran, an dem die Gefässe wie umgebrochen erscheinen.

Figur 3. Excavirte Papille des rechten Auges eines 64jährigen Landmanns bei beiderseitigem *Glaucoma simplex*. Patient will schon seit längerer Zeit eine Verschlechterung seines Sehvermögens beobachtet haben, die zuerst nur sehr langsam gewachsen sein, in den letzten acht Wochen aber ganz erhebliche Fortschritte gemacht haben soll, sodass jetzt Sn. XX als kleinstes mühsam in seinen grossen Buchstaben erkannt wird. Schmerzhafte, remittirende Entzündungsanfälle werden bestimmt verneint. Auch jetzt fehlt jegliche Injection; Pupille 2‴, reagirt höchst träge; Gesichtsbeschränkung nach Innen; *Bulbi* sehr stark gespannt.

Augenspiegel. Die Papille zeigt eine sehr tiefe, characteristisch ausgeprägte Excavation, und einen hellblaugrünen Teint. Um sie herum erscheint die *Chorioidea* in gerade nicht unbeträchtlicher Ausdehnung entschieden atrophisch, in einer hellen, gelblichweissen Färbung. Von dieser weissen Zone hebt sich ein um die ganze Papille verlaufender concentrischer leicht graulicher Ring ab, der den die Papille umkreisenden Scleralring andeutet, der übrigens bei den beiden ersten Figuren sich gegen den rothen Hintergrund viel deutlicher absetzte, wie hier gegen den hellen, atrophischen. Sonst zeigt die Papille die einer Excavation eigenthümlichen Veränderungen in gewöhnlicher, durchaus nicht abweichender Weise.

Figur 4 gehört dem linken Auge eines schon längere Zeit an *Glaucoma chronicum* erkrankten 48jährigen Landmannes an. Derselbe wurde

schon vor drei Jahren wegen chronischen *Glaucoms* beiderseits iridectomirt. Er sieht jetzt mit dem linken Auge ohne Glas *Sn* XX *kl* in 8″; mit + 5 XIII *kl* in 5″ einzelne Buchstaben unsicher. Eine genaue Untersuchung des Gesichtsfeldes konnte leider nicht vorgenommen werden. Spuren von Entzündung fehlen jetzt gänzlich; Medien völlig klar; *Bulbi* sehr hart.

Augenspiegel. Die Papille ist tief excavirt, von weisslichem, atrophischem Aussehen. Sowol am oberen, wie unteren Rand derselben zeigen sich dicht am Rande der Excavation, aber noch auf dem Grunde derselben diverse schwarzbraune kleine Flecke, die ihren Ursprung wohl einem Blutextravasat, das bei Glaucom nach der Iridectomie ja so oft entsteht, verdanken dürften. Der Scleralring erscheint schmutzig rothbraun. Die übrigen Symptome der Excavation sind alle in derselben Art und Weise ausgeprägt wie sie Eingangs geschildert wurden. Die Netzhautvenen zeichnen sich durch ihre sehr starke Schlängelung aus.

Figur 5 gehört dem rechten Auge eines 26jährigen, ziemlich anämischen Landmädchens an. Die Erkrankung desselben lässt sich durchaus nicht mit Entschiedenheit als Glaucom ansprechen, doch hat mich die eigenthümliche Gestaltung der Papille, sowie die vorhandene Excavation derselben veranlasst, sie der Vergleichung mit den anderen Excavationsformen halber auf dieser Tafel zur Darstellung zu bringen. Nach ihren Angaben will die Patientin seit ihrem elften Jahre erheblich in der Function ihrer Augen gestört sein und datirt diese Sehschwäche auf eine damals aufgetretene fieberhafte Erkrankung zurück, die nach ihrer Schilderung vielleicht einen typhoiden Character gehabt haben kann. Es soll nach dieser Krankheit die Sehschwäche eine Zeit lang stabil gewesen, dann aber allmählich gewachsen sein; einen rapideren Fortschritt will sie erst in den letzten drei Jahren bemerkt haben und zwar hauptsächlich auf dem rechten Auge. Das linke Auge soll erst in dem letzten Jahr sich erheblich verschlechtert haben. Das rechte Auge hat nur noch eine schwache, quantitative Lichtempfindung, zählt nicht mehr Finger. Das linke Auge liest mit + 4 *Sn* XX *kl.* mühsam die grossen Buchstaben. Der Anfang eines Wortes erscheint allein klar und deutlich, das Ende dagegen stark verschleiert. Gesichtsfeldbeschränkung nach Innen und Oben.

Beiderseits ist die *Cornea* in ihrem untersten Segment durch Keratosclerose grauweiss getrübt. Der Pupillarrand zeigt diverse hintere Synechien, während die Iris selbst etwas atrophisch erscheint. Die rechte Pupille ist circa 2½‴ weit, reagirt gar nicht; die linke dagegen ist von

normaler Weite, aber träger Reaction. Im Pupillargebiet finden sich beiderseits zarte, graue, spinnewebenähnliche Auflagerungen. Injection fehlt. *Bulbi* sehr stark gespannt. Entzündungsanfälle, die mit starker Injection und Schmerzen aufgetreten wären, verneinte Patientin mit Sicherheit.

Augenspiegel. Beide Augen zeigen bei ganz entschiedener Excavation der Papillen zugleich eine Atrophie derselben. Die Papille des rechten Auges hat ein weisses kreidiges Ansehen und zugleich bei hinterem Staphylom eine sehr erhebliche Schiefstellung; ihr verticaler Durchmesser übertrifft den horizontalen nicht unbedeutend an Länge. Der mediale Rand der Papille tritt bedeutend hervor, während der temporale zurücktritt, zugleich fällt derselbe sehr steil gegen das Centrum der Papille hin ab, sodass die Gefässe an demselben plötzlich verschwinden, indem sie sich um denselben herumschlagen und an ihm in die Tiefe zum Gefässeintritt herabsteigen. Vom Gefässeintritt ist übrigens keine Spur sichtbar, derselbe versteckt sich vollständig hinter dem vorspringenden medialen Rand. Der temporale Rand ist längs seiner ganzen Ausdehnung von einem mässigen hinteren Staphylom umsäumt und kennzeichnet sich hier die Excavation höchst deutlich durch einen feinen silbergrauen Schatten, der sich längs derselben hinerstreckt. Es erscheint somit zwischen dem mehr rothgrauen hinteren Staphylom und jenem silbergrauen Schatten eine ziemlich kräftig hervortretende glänzend weisse Leiste, die den Scleralring repräsentirt. Der Grund der excavirten Papille ist, soweit er überhaupt sichtbar ist, kreidigweiss mit leichter gräulicher Strichelung; an Gefässen ist derselbe sehr arm; nur drei recht dünne Arterien, von denen zwei von der Macula herkommen, finden sich, doch ist deren hakenförmige Verbiegung an dem temporalen Rand bei genauer Einstellung zu erkennen. Sonst zeigen die übrigen Gefässe sowohl in Füllung wie Zahl durchaus keine Abweichung. In der Gegend des gelben Fleckes finden sich bei einer helleren gelbrothen Tönung diverse hellglänzende, weisse, atrophische Flecke, bei hinterem Staphylom im Ganzen ein durchaus nicht selten zu nennender Befund.

Nach diesem Krankheitsbild wurde eine Atrophie des Opticus mit starker Retraction seiner centralen Parthie diagnosticirt. Die Frage nach dem Zusammenhang dieses Processes mit der früher vorhandenen Entzündung in dem vorderen Abschnitt des Uvealtractus musste bei der doch immerhin mangelhaften Anamnese offen gelassen werden.

Figur 6 und 7 gehören dem rechten und linken Auge eines vor circa vier Jahren auf dem linken Auge an *Glaucoma simplex* erkrankten 58jährigen Färbers an. Das linke Auge wurde vor drei Jahren von Prof.

v. Gräfe operirt und sieht jetzt *Sn.* XX *kl.* bis 12″ mit + 5 III $\frac{I}{II}$ *kl.* — 8″. Dabei ist die ganze temporale Hälfte des Gesichtsfeldes unthätig und auch die mediale in einem nicht unbeträchtlichen Theil. Das rechte Auge liest *Sn.* IV *kl.* von 9—24″ VIII — 32″ + 8 III 5—22. I $\frac{I}{II}$ 8—15; das schärfste Glas für die Ferne ist die + 10. Gesichtsfeldbeschränkung nicht vorhanden. Ueber Grösse und Reaction der Pupillen liess sich keine Beobachtung machen, da sich Patient atropinisirt vorstellte. Er klagt jetzt über entschiedene Verschlechterung des Sehvermögens auf dem rechten Auge, die sich eigentlich erst in den letzten Wochen eingestellt haben soll. Dabei soll sich sehr häufig beim Anblick einer Lichtflamme um dieselbe ein sehr schön gefärbter Regenbogen zeigen und öfters auf Minuten lang eine so starke Herabsetzung des Sehvermögens eintreten, dass Lesen völlig unmöglich wird.

Eine besonders starke Tension des rechten *Bulbus* lässt sich nicht constatiren, sowie auch jegliche Entzündungserscheinung fehlt. Da auch der Augenspiegel kein recht scharfes, klares Bild eines glaucomatös excavirten Sehnerven auf dem rechten Auge zeigte, so wurde mit Rücksicht auf das früher links aufgetretene Glaucom ein *Glaucoma imminens* rechts diagnosticirt und von Prof. Förster die Iridectomie gemacht.

Augenspiegel. Rechtes Auge. Figur 6. Die *Papilla optica* erscheint blassroth, die Netzhautgefässe von normaler Füllung. Eine scharf ausgeprägte pathologische Excavation ist durchaus nicht zu constatiren. Nur an der temporalen Seite der Papille findet sich die Andeutung einer bis scharf an den Papillarrand heran reichenden, noch ziemlich seichten Excavation, während die mediale Hälfte noch nicht die Spur einer solchen aufweist. Die Netzhautgefässe zeigen nirgends eine Umknickung, sind vollständig ohne Unterbrechung von der Peripherie bis zum Gefässeintritt zu verfolgen. Nur am temporalen Rand zeigt eine dünne, von der *Macula* herkommende Arterie eine schon ziemlich characteristische Umknickung beim Betreten des Sehnerven. Ein ganz anderes Bild bietet dagegen das linke Auge, Figur 7, dar. Hier findet sich das echte, typische Bild einer pathologischen Sehnervenexcavation. Die entschieden atrophische Papille hat einen gelbgrünen Teint, ist tief röhrenförmig excavirt; die Excavation erstreckt sich bis hart an den Papillarrand. Die Gefässe sind an dem steil abfallenden Rand scharf umgeknickt, erscheinen erst im Grund der Excavation wieder, aber in einem viel helleren Roth.

Tafel III.

Veränderungen des Sehnerven bei Erkrankung seiner centralen oder peripheren Parthien.

Diese Tafel bringt weitere pathologische Veränderungen der *Papilla nervi optici*, wie sie durch Erkrankungen des intra- oder extrabulbären Abschnittes des Sehnerven ausgeloost werden.

Figur 1—4 umfassen Veränderungen des Sehnervenquerschnittes, die v. Gräfe*) unter dem Namen atrophische Degeneration des Sehnerven zu einer Gruppe vereinigt hat. Es werden unter dem Namen *Atrophia nervi optici* eine Menge der verschiedenartigsten Processe zusammen gefasst, die in ihrer Rückwirkung auf die *Papilla nervi optici* alle das gleiche Resultat haben, zu einer Atrophie derselben führen. Es ist somit die *Atrophia nervi optici* keine essentielle Erkrankung des Sehnerven, sondern einzig und allein der Ausfluss, die Rückwirkung der verschiedenartigsten Krankheitsprocesse, die theils im Nerven selbst, theils in seinen nächsten Umgebungen sich localisiren; theils den intra-, theils den extrabulbären Abschnitt desselben befallen haben. Während man diejenigen Krankheitsprocesse, die das intraoculäre Ende des Sehnerven ergriffen haben, ophthalmoscopisch fast immer nachweisen und auch aus den sich aus ihnen herausbildenden atrophischen Veränderungen der *Papilla optica* noch die Natur des ursprünglichen Krankheitsprocesses mit Sicherheit diagnosticiren kann, verhält sich dies mit denjenigen Affectionen, die extrabulbär den Sehnerven ergreifen, gerade umkehrt. Hier bietet die Papille allein durchaus keinerlei Symptome, die man irgendwie für die Erkenntniss des Sitzes der Erkrankung verwerthen könnte. Die Papille erscheint in allen solchen Fällen in einer ausgesprochen weissen Färbung mit einem leichten Stich in's

*) Klinische Monatsblätter für Augenheilkunde. 1865. p. 131.

Graue, Graublaue oder Graugrüne, sie ähnelt einem matten, weissen Porcellanknopf. Dieser Befund ist so stereotyp, dass sich aus ihm gar kein Rückschluss darauf machen lässt, in welchem Theil wohl der Sehnerv erkrankt sein möge. Hauptsächlich giebt uns in solchen Fällen sowohl der Allgemeinzustand des Kranken, wie die Anamnese die Mittel an die Hand für die annähernde Bestimmung des Sitzes der Erkrankung. Vor allen Dingen ist hier der Umstand von Wichtigkeit, ob beide Augen sich an der atrophischen Degeneration betheiligen, oder nur eins; eine beiderseitige Erkrankung spricht stets für einen intracraniellen Process. Ferner ist die Form des Gesichtsfeldes bei einseitiger Erkrankung von der grössten Wichtigkeit; zeigt sich dasselbe nur in einer Hälfte amaurotisch, in der andern dagegen intact, so ist gleichfalls ein intracranieller Process mit Sicherheit anzunehmen, der den einen *Tractus opticus* ergriffen hat; totale Amaurose auf einem Auge ist dagegen stets einer Erkrankung des *Nervus opticus* selbst zuzuschreiben. Dabei ist stets auf den Zustand des cerebralen Lebens genau zu achten. Doch sind es nicht bloss diese Verhältnisse, welche uns einen Einblick in den Sitz der Erkrankung, in die Natur derselben dagegen so gut wie nie, gestatten, sondern auch der ophthalmoscopische Befund kann uns in recht vielen Fällen auf den Sitz der Erkrankung führen. Bewahrt auch die *Papilla optica* bei allen atrophischen Processen einen ganz typischen, conservativen Character, so ist das Bild der Netzhautgefässe doch durchaus nicht ein so gleichmässiges, vielmehr wechselt dasselbe in Füllung und Caliber derselben sehr lebhaft. Bald erscheint bei *Atrophia optica* das Netzhautgefässsystem durchaus völlig intact, in anderen Fällen wieder zeigt das retinale Gefässsystem dagegen eine recht lebhafte Betheiligung an dem atrophischen Process; die Gefässe erscheinen dünn, atrophisch, sparsam.

Es ist dieser Wechsel in dem Verhalten der Netzhautgefässe einzig und allein auf den Umstand zurückzuführen, dass der den *Nervus opticus* irritirende Process gleichzeitig einen Einfluss auf sein Gefässsystem gewonnen hat. Da nun aber der *Nervus opticus* bloss in einem bestimmten retrobulbären Theil gefässhaltig ist, jenseits dieses Abschnittes aber bis zum Gehirn hin aller zur *Retina* ziehenden Gefässe entbehrt, so ist bei Atrophie dieser Gefässe stets mit Sicherheit anzunehmen, dass gerade dieser gefässhaltige Theil des Nerven sich an der Erkrankung betheiligt hat. Ist dagegen das retinale Gefässsystem völlig intact, so wird man wohl zumeist zu dem Schluss berechtigt sein, dass der Sitz der ursprünglichen Erkrankung hinter dem gefässhaltigen Abschnitt des Sehnerven zu suchen sei, also von dem Eintritt der *Arteria centralis retinae* an nach

dem Gehirn zu. Die Betheiligung der Netzhautgefässe an der Atrophie entsteht rein auf mechanischem Wege durch Compression und Strangulation; wird der Sehnerv in seiner gefässhaltigen Zone von einer Erkrankung ergriffen, so ist dadurch dieses mechanische Moment für die Gefässe gegeben. Eine Compression dieses Nervenabschnittes wird immer eine Anämie der Arterien und eine passive Hyperämie der Venen hervorrufen müssen; auf einen genügenden Ausgleich dieser Stockung in der Circulation durch sofortige Etablirung eines collateralen Kreislaufes ist bei der grossen Selbstständigkeit des retinalen Gefässsystems nicht mit Sicherheit zu rechnen. Der einzige mögliche Weg, den die *Arteriae ciliares posticae breves* bieten könnten, erscheint bei der geringen Anzahl von Anastomosen mit den Netzhautarterien, die sich ja nur um die Papille herum finden, zu ungenügend, um sofort die nöthige Correction in der Veränderung des Blutreichthums der *Retina* einleiten zu können. Es wird demnach bei allen Processen, die das retrobulbäre gefässführende Ende des *Nervus opticus* krankhaft verändern, durch mechanischen Verschluss der Netzhautgefässe eine Atrophie derselben, besonders ihrer Arterien bedingt, die sich ophthalmoscopisch nachweisen lässt. Processe, die in anderen Abschnitten des *Opticus* localisirt sind, sowie cerebrale Affectionen können direct nie einen Einfluss auf die Retinalgefässe gewinnen. Die frühere Hypothese einer Hyperämie der Netzhautvenen bei Gehirntumoren, bedingt durch Compression des *Sinus cavernosus* lässt sich bei genauer Würdigung der anatomischen Verhältnisse durchaus nicht mehr halten. Die Untersuchungen von Sesemann*) haben nämlich gezeigt, dass der *Sinus cavernosus* überhaupt gar nicht der einzige Weg für Entleerung der Retinalvenen sei, sondern auch die *Vena facialis* als Abflussrohr dienen kann.

Die Veränderungen der *Papilla optica* bei cerebralen Affectionen, die man als Stauungspapille zu bezeichnen pflegt, lassen sich nach der neuesten Untersuchung**) gleichfalls auf ein rein mechanisches Moment zurückführen. Die durch den vermehrten intracraniellen Druck nach dem Sehnerv hingedrängte cerebro-spinale Flüssigkeit strangulirt denselben, indem sie sich in dessen Scheide hineinstaut; es ist hierdurch sofort eine Behinderung des retinalen Kreislaufs gegeben, die sich in einer venösen Hyperämie und arteriellen Anämie ausspricht.

---

*) Archiv für Anatomie und Physiologie von Reichert und Du Bois-Reymond. 1869.

**) G. Schwalbe. Untersuchungen über die Lymphbahnen des Auges u. s. w. M. Schultze's Archiv. B. 6.

Im Allgemeinen darf hiernach wohl der Satz aufgestellt werden, dass bei Atrophie der *Papilla optica* mit völliger Intactheit des retinalen Gefässsystems, der Sitz der Erkrankung im Schädel selbst, sei es in einer Affection des Cerebrum oder dessen Hüllen, zu suchen ist. Findet sich dagegen bei atrophischer Degeneration des intrabulbären Sehnerven eine gleichzeitige Atrophie der Retinalgefässe, so möchte der ursprüngliche Sitz der Erkrankung entweder im gefässhaltigen Theil des *Nervus opticus* zu suchen, oder doch eine Betheiligung desselben an der Erkrankung, ein Uebergreifen des pathologischen Processes auf diesen mehr peripheren Theil des Nerven anzunehmen sein. Doch ist dieser Schluss stets nur mit einer gewissen Vorsicht und genauer Berücksichtigung aller anderen die Krankheit begleitenden Momente zu ziehen, da sich schliesslich bei jeder Atrophie des Sehnerven in den späteren Stadien secundär eine Atrophie der *Retina* und des retinalen Gefässsystems herausbilden wird.

Figur 1. *Atrophia nervi optici* des rechten Auges. Patient ein 30jähriger, kräftiger Mann, ist von Jugend auf beiderseits so gut wie blind; hat nie lesen oder irgendwelche Arbeit vornehmen können. Nur auf ganz bekannten Wegen vermag er allein zu gehen, sonst muss er stets geführt werden. Das rechte Auge zeigt eine *Amblyopia amaurotica* und *Strabismus divergens*, das linke *Amaurosis absoluta*. Aeusserlich ist den Augen durchaus nichts anzusehen; Pupillen von normaler Grösse und Reaction. Erscheinungen, die eine Erkrankung des cerebralen oder spinalen Systems vermuthen liessen, sollen stets gefehlt haben.

Patient will nie Kopfschmerz oder Schwindel gehabt, ebensowenig an Epilepsie oder anderen krampfhaften Zufällen gelitten haben. Die Function der unteren Extremitäten, sowohl in Sensibilität wie Motilität, völlig ungetrübt. Ernährung gut; kräftige, gesunde Musculatur. Alle Körperfunctionen geregelt. Allgemeinbefinden befriedigend.

Augenspiegel. Medien völlig klar, nirgends eine Trübung derselben. Netzhaut normal, transparent; nirgends atrophische Veränderungen an der *Chorioidea* zu constatiren. Die Papille erscheint in einem glänzenden Weiss mit graublauem Teint. Ihre Form ist normal. Die Gefässein- und Austrittsstelle markirt sich sehr deutlich als ziemlich tiefer, graublauer Trichter. Die Netzhautgefässe sind durchaus von normalem Verlauf, Zahl und Füllung, feinere Arterien sind sogar auf dem weissen Hintergrund genauer und in grösserer Anzahl zu erkennen, wie bei normalem Verhalten der Papille; ähnlich wie bei hinterem Staphylom, wo auch im

Bereich des atrophischen Heerdes eine scheinbare Vermehrung der Gefässe stattgefunden zu haben scheint. — Linkes Auge zeigt denselben Befund.

Der Sitz der ursprünglichen Erkrankung erscheint mir nach dem opthalmoscopischen Bild und den anamnestischen Angaben hier nur im *Chiasma* zu suchen zu sein; vielleicht wäre derselbe als Basilarmeningitis im frühsten Alter aufzufassen. Weiter nach dem Gehirn hin möchte ich bei dem völlig ungestörten cerebralen Leben den Process nicht verlegen. An einen peripheren Sitz kann bei der Erblindung beider Augen gar nicht gedacht werden.

Figur 2 ist dem linken Auge einer 40jährigen, seit vier Jahren verehelichten Frau entnommen. Patientin will bis vor sieben Jahren noch völlig ungestörte Sehschärfe auf beiden Augen gehabt haben. Sie erkrankte dann plötzlich, ohne besondere begleitende Symptome an äusserst heftigen, linksseitigen Kopfschmerzen, die Monate lang bestanden und sich dann allmählich verloren haben sollen. Während des Bestehens derselben hat sie mit Bestimmtheit eine progressive Verschlechterung des Sehvermögens auf dem linken Auge bemerkt, die nach und nach zu völliger Amaurose geführt hat. Das Allgemeinbefinden ist während der ganzen Schmerzperiode ein völlig ungetrübtes gewesen; Patientin hat durchaus keine Störung irgend einer körperlichen Function in dieser Zeit beobachten können, nur ist sie durch sieben Monate nicht menstruirt gewesen, obwohl Gravidität gefehlt hat. Störungen im Bezirk der Gehirn- oder peripherischen Nerven, wie Lähmungen, Anästhesien u. s. w. werden mit Bestimmtheit verneint.

Aeusserlich lässt das linke Auge, ausser einem mässigen *Strabismus divergens*, keinerlei Zeichen einer Erkrankung seiner Gewebe erkennen. Die Pupille ist um wenig mehr erweitert wie die rechte, reagirt aber auf directen Reiz äusserst träge, consensuell lebhafter. Lichtempfindung kaum noch zu constatiren.

Die Sehschärfe des rechten Auges ist = 1; sein Gesichtsfeld völlig intact.

Augenspiegel. Medien völlig klar. Papille glänzend weiss, das Licht stark reflectirend, mit einem Stich ins Graublaue. Die Netzhautgefässe sind völlig normal, zeigen nirgends auch nur die Spur einer pathologischen Veränderung. Der Gefässeintritt markirt sich als kleiner grauer Trichter recht scharf auf der weissen Papille. In der Gegend der *Macula* keine Veränderung; Netzhaut in allen ihren Parthien durchaus normal.

Rechtes Auge Hintergrund völlig gesund.

Es ist also nach diesem Befunde der die jetzt bestehende linksseitige Amaurose bedingende Krankheitsprocess mit Bestimmtheit im *Bulbus* selbst nicht zu suchen; derselbe muss vielmehr im Nerven localisirt gewesen sein und lässt sich sein ursprünglicher Sitz ziemlich genau localisiren. Ich möchte die Strecke des Sehnerven zwischen *Chiasma* und Eintrittsstelle der *Arteria cerebralis retinae* für ihn in Anspruch nehmen. Jenseits dieser Eintrittsstelle nach dem *Bulbus* zu kann er bei der völligen Intactheit der Retinalgefässe nicht gesucht werden; ebenso wenig im *Chiasma* selbst, da sonst das rechte Auge sich gleichfalls hätte in seiner Function gestört zeigen müssen; hinter das *Chiasma*, nach den Vierhügeln zu kann nach unserer heutigen anatomischen Kenntniss über den Faserverlauf in den *Nervi optici*, durchaus nicht der ursprüngliche Erkrankungsheerd verlegt werden. Erkrankung dieses Theils könnte nie einseitige völlige Amaurose hervorrufen. Die von uns angenommene ursprüngliche Erkrankungsstelle des *Opticus* dürfte sich hiernach als ziemlich berechtigt erweisen. Welcher Natur die Erkrankung gewesen, entzieht sich natürlich dem Einblick des Arztes jetzt völlig.

Figur 3 gehört dem rechten Auge einer unverehelichten 49jährigen Köchin an. Patientin stellte sich vor 11 Jahren, also im Alter von 38 Jahren, das erste Mal in der Klinik des Prof. Förster zu Breslau vor. Sie klagte dazumal über äusserst heftige seit circa 14 Tagen bestehende Kopfschmerzen, deren Sitz nicht genau angegeben werden konnte. Dieselben sollten sich zwar in den letzten Tagen nicht unerheblich gebessert haben, doch hatte sich eine plötzliche Herabsetzung der Sehschärfe auf beiden Augen eingestellt, die Patientin zum Arzt treibt. Während sie drei Tage vorher noch ganz unbeanstandet die Zeitung gelesen, ihren häuslichen Geschäften nachgegangen, konnte sie jetzt Jäger No. XIII kl. mühsam erkennen. Das Gesichtsfeld wurde nicht untersucht. Pupillen von normaler Grösse und Reaction. Sonstige Störungen des Allgemeinbefindens machten sich nicht geltend; Sensibilität wie Mobilität in bester Ordnung. Menstruation regelmässig. Der Augenspiegel ergab eine sehr starke Röthung der Papillen beider Augen, sodass man kaum deren Grenzen genau erkennen konnte. An den Retinalgefässen wurde keine Abweichung wahrgenommen, höchstens eine leichte Schlängelung der Venen. Es wurde nach diesem Befund eine *Amblyopia cerebralis* mit Congestion zum *Nervus opticus* diagnosticirt und eine Abführcur eingeschlagen, nachdem vorher künstliche Blutegel angewendet waren. Nachdem diese Therapie einige Wochen ohne erhebliche Besserung eingehalten worden war, ging Patientin

in ein Krankenhaus, wo sie, allerdings auch ohne besonderen Erfolg, einer ZITTMANN'schen Cur unterworfen wurde; zwei Jahr nach der ersten Vorstellung erschien die Kranke wieder in der Prof. FÖRSTER'schen Klinik. *Sn.* XX *kl.* wurde jetzt mit jedem Auge erkannt. Das Gesichtsfeld*) war auf beiden Augen gleichmässig in der äusseren Hälfte defect; nur die temporale Hälfte der Netzhaut functionirte demnach und zwar auf dem linken Auge in etwas beschränkterer Ausdehnung wie rechts. Die Kopfschmerzen sollen ab und zu wiedergekommen sein; Allgemeinbefinden gut. Gewebe des Auges gesund. Medien völlig klar. Papillen weiss; Gefässe sind als normal im damaligen Protocoll verzeichnet. Nach dem jetzigen Befund wurde ein entzündlicher Process, vielleicht *Meningitis* am *Chiasma*, diognosticirt. Nachdem Patientin unter dem Gebrauch von Iodkali, dann von Abführmitteln sich ab und zu in der Klinik vorgestellt hatte, erschien sie im October 1871 wieder und wurde jetzt von mir einer abermaligen eingehenden Untersuchung unterworfen. R. A. *Sn.* XX kl. einzelne Buchstaben; $+\underset{\smile}{5}$ IV kl. Buchstaben in 4″. L. A. Derselbe Befund. Fixirt jetzt excentrisch, den Kopf nach Aussen gedreht. Das Gesichtsfeld stimmt mit dem im Jahr 1862 von Prof. FÖRSTER aufgenommenen genau überein. Nur die äusseren Hälften beider Netzhäute sind intact, functioniren; die inneren sind absolut amaurotisch. Die *Macula lutea* scheint rechts ganz in der amaurotischen Parthie zu liegen, während links die Grenze zwischen amaurotischer und normal functionirender Netzhaut hart an derselben vorbei geht, oder sie vielleicht selbst schneidet. Der Augenspiegel zeigt eine glänzend weisse Papille mit einem graugrünen Reflex. Die Gefässe halten sich durchaus im Bereich des Normalen, sowie die übrigen Parthien des Hintergrundes. Ein Unterschied zwischen beiden Augen in ihrem opthalmoscopischen Verhalten nicht zu constatiren.

Das Allgemeinbefinden nicht getrübt; Ernährung befriedigend; Appetit und Stuhl normal; alle Functionen geregelt. Kopfschmerz fehlt schon seit längerer Zeit gänzlich.

Nach unserer jetzigen Anschauung über die Kreuzung der Nervenfasern im *Chiasma* musste mit Recht eine Erkrankung dieses Organs angenommen werden, welche hauptsächlich die centrale Parthie der Kreuzungsstelle und mithin gerade die sich kreuzenden Fasern selbst ganz besonders getroffen hatte, während die lateralen Fasern sich mehr dem

---

*) s. Gesichtsfeld-Tafel 2.

irritirenden Einfluss des Krankheitsprocesses entzogen hatten. Dem entsprechend mussten natürlich die inneren, von den sich kreuzenden Fasern versorgten Netzhautparthien vor Allem dem sich geltend machenden Einfluss der betreffenden, wahrscheinlich entzündlichen Affection erliegen, während den äusseren Hälften ihre Functionsfähigkeit erhalten bleiben konnte.

Auch hier möchte ich wieder auf den centralen Sitz der ursprünglichen Erkrankung und die normale Beschaffenheit der Netzhautgefässe aufmerksam machen.

Figur 4 gehört dem rechten Auge eines an *Tabes dorsalis* leidenden 58jährigen Zimmergesellen an. Die ersten Symptome der Rückenmarkserkrankung haben sich vor ungefähr 3 Jahren eingestellt und schon jetzt eine recht bedeutende Höhe erreicht. Bei fortwährendem Gefühl von Kriebeln, Pelzigsein, Ameisenkriechen in den unteren Extremitäten kann sich Patient nur höchst mühselig kleine Strecken am Stock schleppen. Der *Sphincter vesicae* ist schon paretisch, während der des *Anus* noch völlig normal functionirt. Die Muskeln der oberen Körperhälfte zeigen noch keine Spur einer Betheiligung an der Erkrankung. Der Anfang der Sehstörung wird auf circa ½ Jahr zurückdatirt. Das rechte Auge sieht *Sn.* XX auch mit Convexlinsen nicht mehr; zählt nicht mehr Finger; erkennt kaum noch hell und dunkel. Die Pupille ist bis auf 1‴ verengt, ohne Reaction. Das linke Auge hat noch Sehschärfe von etwa ½. Bei gedämpftem Licht scheint Patient im Ganzen besser sehen zu können, wie bei sehr hellem Licht, doch ist die Bildung desselben eine zu geringe, um seinen Angaben mit Sicherheit trauen zu können.

Augenspiegel. Die Papille ist glänzend weiss mit graublauem Anflug; die Gefässe sparsam; die Arterien sind dabei auch ziemlich dünn und atrophisch, während die Venen eigentlich eine mehr normale Injection zeigen. Sonst nichts Abnormes im Hintergrund.

Das linke Auge zeigt denselben Process, nur lange nicht soweit vorgeschritten.

Figur 5. *Atrophia nervi optici ex neuritide.* R. A.

Patientin ist ein ziemlich anämisches, etwas heruntergekommenes 12jähriges Landmädchen, das schon seit mehreren Jahren an sehr oft sich einstellenden, heftigen Kopfschmerzen leidet, zu denen sich häufig Erbrechen gesellt. Eine erhebliche Störung im Sehvermögen wurde dabei nie bemerkt, wenigstens besuchte das Kind die Schule, ohne irgendwie in seinen Arbeiten behindert zu werden. In dem letzten Vierteljahr

aber stellte sich ganz allmählich eine Verminderung des Sehvermögens ein, die so zunahm, dass jetzt kaum noch hell und dunkel erkannt wird. Ein besonders starkes Auftreten des Kopfschmerzes wurde dabei nicht bemerkt, wie überhaupt das Allgemeinbefinden nicht wesentlich gestört worden ist. Die Pupillen sind beiderseits von normaler Grösse und Reaction.

Augenspiegel. Medien völlig klar. Hintergrund normal gefärbt. Die Papille erscheint entschieden atrophisch, weiss mit einem Stich in's Gelbe; ihre Grenzen sind nicht scharf, leicht verschwommen, wie mit einem Flor umsäumt. Die Netzhautvenen sind etwas injicirt und hier und da leicht geschlängelt. Die Arterien sind entschieden atrophisch und zeigen auf der Papille an einzelnen Stellen eine ziemlich krause Schlängelung.

Es muss nach diesem Befund eine *Neuritis optica* früher bestanden haben, die zu einer atrophischen Degeneration des *Opticus* geführt hat. Hierfür spricht ganz entschieden die gelbliche Entfärbung der Papille, sowie die Verschleierung ihrer Grenzen. Dass eine Strangulation des Sehnervenstammes, auch in seinem Gefässe führenden Theil stattgefunden, ergiebt sich aus der noch erkennbaren, allerdings unbedeutenden venösen Hyperämie und der viel ausgesprocheneren Atrophie der arteriellen Gefässe. Bei dem beiderseitigen Auftreten des Processes ist wohl der ursprüngliche Sitz der Erkrankung in den Meningen zu suchen und würde Figur 5 den Ausgang von Figur 7 und 8 darstellen.

Figur 6. Venöse Hyperämie des Sehnerven und der Netzhaut.

Patient, ein 27jähriger Bergmann, klagt über verschlechtertes Sehen auf dem linken Auge. Er will stets mit diesem Auge weniger gesehen haben, wie mit dem rechten, doch lässt sich etwas Genaueres bei der geistigen Stumpfheit des Kranken nicht feststellen. Links findet sich eine schwache centrale *Nebula corneae*, die aber durchaus nicht das schlechte Sehen erklärt. Ausserdem ist leichter *Strabismus divergens* links vorhanden. Beide Pupillen reagiren gut und sind von normaler Grösse. Das rechte Auge ist völlig gesund, hat Sehschärfe 1; das linke sieht *Sn.* XX nicht, mit + 5 *Sn.* XX kl. in 5″. Das Allgemeinbefinden ist durchaus ungetrübt.

Augenspiegel. Die Papille erscheint sehr stark geröthet, mit diversen Blutextravasaten besetzt; in ihren Grenzen ist sie stark verschleiert, doch lassen sich die seitlichen Contouren noch erkennen, während nach oben und unten die Begrenzung nur sehr schwer möglich ist. Die Netzhaut

erscheint dicht um die Papille in einem blaugrauen Ton, der sich aber sehr schnell nach der Peripherie hin verliert. Die Netzhautgefässe zeigen gleichfalls ein sehr eigenthümliches Verhalten. Während die Arterien entschieden dünner wie normal sind, sich in ihren Grenzen nicht ganz scharf zeichnen, auf der Papille selbst sogar kaum andeutungsweise zu erkennen sind, zeichnen sich die Venen durch ihre starke Injection aus. Besonders stark injicirt erscheinen die nach oben aussen und unten aussen strebenden Venen, während die anderen einen schwächeren Grad der Füllung aufweisen. Ausser der Füllung der Venen fällt besonders der Umstand auf, dass an einzelnen Stellen das Gefässrohr wie abgeknickt erscheint, in seinem Verlauf unterbrochen ist. So sehen wir dies an der einen grossen Vene dicht an der Papille, während eine andere dasselbe Verhalten weiter entfernt von dem Sehnerveneintritt erkennen lässt. Diese Erscheinung erklärt sich aus der stärkeren Füllung der venösen Gefässe; dieselben werden durch die aussergewöhnliche Blutfülle sowohl verlängert, wie auch in ihrem Lumen erweitert und erscheinen daher dicker und geschlängelt. Nun entwickeln sich aber, wie dies Schweigger sehr klar darlegt, diese Schlängelungen nicht bloss in der Ebene der Netzhaut, sondern auch senkrecht zu derselben. Es müssen also in dem letzteren Fall die innern Windungen tiefer liegen wie die anderen; die tiefer liegenden Windungen nun entziehen sich theilweise dem Blick des Beobachters und so erscheint an diesen Stellen das Gefässrohr entweder sehr dünn, oder verschwindet gänzlich und das Gefäss bietet in seinem Verlauf scheinbar eine Lücke dar. Die geringe Füllung der Arterien mag wohl auf eine im Sehnerveneintritt stattfindende Strangulation der *Arteria centralis retinae* zurückzuführen sein; das scheinbar gänzliche Fehlen der Arterien auf der Papille selbst erklärt sich durch den mangelnden Contrast zwischen Papille und Arterien; während sonst auf der helleren Papille sich die Arterien scharf und präcis abzeichnen, scheinen sie hier, wo der Sehnerveneintritt ebenso geröthet ist, wie die Arterien, grösstentheils zu fehlen.

Ein ätiologisches Moment lässt sich bei der so ungenügenden Anamnese keineswegs mit Sicherheit feststellen; möglicherweise ist die ganze Erscheinung bedingt durch einen in der *Orbita* auf die Venen des *Opticus* ausgeübten Druck.

Figur 7. *Neuritis optica.* Stauungspapille. L. A.

Patient, ein 32jähriger Schuhmacher, ist bis jetzt gesund gewesen, jedoch ein bedeutender Trinker. Vor 14 Tagen verbrachte er im Rausch

eine Nacht auf der Strasse liegend; er erwachte mit sehr heftigem Kopfschmerz und leichter Parese der ganzen linken Seite; besonders war das linke Bein paretisch und in einer eigenthümlichen flectirten, auswärts rotirten Stellung, ähnlich wie bei einer *Luxatio femoris pubica.* Das Gehen fiel ihm sehr schwer und schleifte er dabei die linke untere Extremität. Der Kranke musste sich in Hospitalbehandlung begeben, wo er nach einigen Tagen seiner Erkrankung eine sich allmählich steigernde beiderseitige Sehstörung bemerkte. Nach ungefähr 10 Tagen seit jener Nacht wurde er mit dem Augenspiegel untersucht und beiderseits eine *Neuritis* constatirt. Die Pupillen sind jetzt etwa $2\frac{1}{2}'''$ weit, contrahiren sich träge und durchaus nicht *ad maximum.* Das linke Auge sieht *Sn.* IV kl. — 26″ mit + 6. *Sn.* $1\frac{I}{II}$ — 6. III — 7; das rechte Auge *Sn.* III kl. — 18 mit + 6 *Sn* $1\frac{I}{II}$ — 6. III — 7. Sehr heftiger Kopfschmerz existirt noch und zugleich Schwindelanfälle beim Aufrichten im Bett. Die Gehirnnerven zeigen, ausgenommen den Opticus, durchaus keine krankhaften Veränderungen. Puls 85; sehr leere, unkräftige Welle. Delirien fehlten stets.

Augenspiegel. Medien des linken Auges völlig klar. Papille in ihren Grenzen durchaus verwaschen; an keiner Stelle auch nur die Spur einer scharfen Grenzlinie zu erkennen. Der Ton der Papille ist ein entschiedenes Lila, das sich unmerklich in das Roth des Hintergrundes verliert. Auf dieser eigenthümlich gefärbten Papille erscheinen einzelne weisse, mattglänzende, weissem Wachs ähnelnde Flecken, die theilweise die Gefässe verdecken. Die Netzhautvenen sind bedeutend geschwellt und leicht geschlängelt; ihr centrales Ende erscheint im ganzen Bereich der Papille bedeutend dunkler gefärbt wie im peripherischen Abschnitt, zugleich mit einem mattweissen Reflex. Die Arterien sind äusserst dünn, fadenförmig und auf der Papille kaum hier und da stellenweise zu erkennen. Die eigenthümliche, characteristische Krümmung, mit der sich sonst die Netzhautgefässe bei Stauungspapille auf den geschwellten Sehnerv hinaufzuschwingen pflegen, fehlt in diesem Fall fast gänzlich. — Rechtes Auge ähnlicher Befund.

Wir haben es hier also mit einer durch eine cerebrale Affection — die bei dem beiderseitigen Sitz der Erkrankung des Opticus wohl in dem *Chiasma*, höchst wahrscheinlich *Meningitis chiasmatis*, gesucht werden muss — bedingten *Neuritis* zu thun.

Die Schwellung der Papille sowie ihre eigenthümliche Lilafärbung sind Folgen der Strangulation des Sehnerven durch in seine Scheide hineingepresste Cerebro-spinal-Flüssigkeit. Die Lilafärbung erklärt sich durch den bedeutenden Reichthum der Papille an dunklem venösen Blut,

das neben dem hellrothen arteriellen einen lila Ton bedingt. Die arterielle Anämie, sowie die venöse Hyperämie erklären sich ganz ungezwungen aus der Strangulation des *Nervus opticus*.

Figur 8. *Neuritis optica.* Stauungspapille bei rechtsseitiger Erkrankung des *Cerebrum* und *Dura mater*. R. A.

Patientin ist eine sehr kräftige 31jährige verheirathete Frau, die bisher noch nicht geboren hat. Dieselbe ist schon zu wiederholten Malen in hiesiger Augenklinik behandelt worden. Das erste Mal im October 1867, wo sie wegen einer rechtsseitigen Abducenslähmung Hülfe suchte.

Es schien dazumal diese Affection auf rheumatischer Basis zu beruhen, wenigstens litt sie zu dieser Zeit gerade viel an vagem, herumziehenden Muskelrheumatismus. Nach Gebrauch von 18,0 *Kal. iod.* war die Lähmung völlig verschwunden. Sehschärfe war beiderseits = 1. Nach zwei Jahren stellte sie sich wieder wegen *Mouches volantes* vor; die Sehschärfe war wieder = 1 und mit dem Augenspiegel durchaus nichts Krankhaftes zu entdecken. Patientin giebt aber an, schon seit circa 1866 an periodisch sich einstellendem Kopfschmerz zu leiden. Im Jahr 1872 sucht Patientin wieder ärztliche Hülfe wegen plötzlich eingetretener bedeutender Sehstörung auf dem rechten Auge. Sie hat in den letzten Jahren sehr viel an Kopfschmerzen gelitten, die sich besonders in dem letzten halben Jahr zu einer ganz bedeutenden Heftigkeit gesteigert haben. Vor drei Jahren musste sie wegen Geistesstörung, starker Tobsucht während vier Wochen im Hospital behandelt werden. — Nachdem die Kranke also in den letzten Wochen sehr oft von einem heftigen Kopfschmerz geplagt worden ist, stellte sich vor drei Tagen ganz plötzlich eine bedeutende Sehstörung auf dem rechten Auge ein; der Kopfschmerz hatte sich auch in den letzten Jahren auf die rechte Kopfhälfte localisirt. Die Pupille des rechten Auges ist durchaus normal. Das Gesichtsfeld zeigt einen Defect, der die ganze untere Hälfte desselben, inclusive der *Macula lutea* und der Papille, umfasst. *Sn.* XI wird als kleinstes in den grossen Buchstaben erkannt; mit + 6 VIII. Das linke Auge hat $S = \frac{1}{1}\frac{0}{0}$ und normales Gesichtsfeld.

Augenspiegel. Die Papille in ihren Grenzen vollkommen verwaschen; nirgends mehr eine scharfe Umrandung zu erkennen. Die Farbe ist eine gelblich rothe, aber durchaus nicht hyperämische, eher etwas anämische. Die Netzhautvenen zeigen eine nicht unbeträchtliche Füllung und Schlängelung und krümmen sich in einem scharfen Bogen auf die geschwellte Papille hinauf. In der Nähe des Sehnerven erscheinen die

Knickungsstellen des venösen Gefässrohrs in einem dunkelrothen Ton. Die Arterien sind entschieden dünner wie normal. Die Gegend des gelben Fleckes ist völlig unverändert.

Die *Neuritis* ist in diesem Falle auch wieder als Stauungspapille zu bezeichnen und zwar scheint dieselbe durch einen entzündlichen Process der *Dura mater*, welcher den rechten Sehnerv jenseits des *Chiasma*, kurz vor seinem Austritt aus der Schädelhöhle ergriffen hat, bedingt zu sein.

Tafel IV.

Erkrankungen der Netzhaut.

Es sind auf dieser Tafel verschiedene pathologische Veränderungen der Netzhaut zusammengestellt, die, wenn auch die zu der Erkrankung disponirenden Momente in den verschiedensten Bedingungen zu suchen sind, doch alle als direct betheiligt zunächst die retinalen Gefässen erscheinen lassen.

Figur 1. Netzhautblutungen nach Iridectomie bei acutem Glaucom. R. A.

Ein kräftiger, gut genährter Bauer in den 50 Jahren erkrankte plötzlich an acutem Glaucom auf dem rechten Auge. Die sofort vorgenommene Iridectomie hatte zwar einen vollkommen günstigen Erfolg, doch recidivirte der Anfall nach vier Wochen und wurde jetzt eine zweite Iridectomie sofort vorgenommen. Da der Erfolg der letzten Operation befriedigend war, wurde Patient entlassen. Sieben Wochen nach der zweiten Operation stellt sich derselbe abermals, doch jetzt ohne Recidiv, zur Besichtigung vor. Alle Entzündungserscheinungen sind jetzt vollständig geschwunden; die Medien durchaus klar. Defect im Gesichtsfeld nicht zu constatiren. Mit + 5 wird *Sn.* II $\frac{1}{II}$ kl. in 5″ gelesen. Allgemeinbefinden völlig ungetrübt. Linkes Auge gesund.

Augenspiegel. Die Papille, welche von normaler röthlicher Färbung ist, zeigt eine tiefe glaucomatöse Excavation; dieselbe erstreckt sich bis hart an den Rand der *Papilla optica*; die Gefässe sind hakenförmig umgeknickt, kurz alle characteristischen Symptome der glaucomatösen Veränderung des Sehnerven sehr scharf und deutlich ausgeprägt. Die Netzhautgefässe weichen weder in Füllung noch Verlauf vom Normalen ab. Ueber den rothen Hintergrund zerstreut, hauptsächlich auf der temporalen

Hälfte, finden sich diverse grössere und kleinere Blutextravasate, welche zum Theil auf den Gefässen selbst liegend dieselben stellenweise dem Auge des Beobachters völlig verdecken. Das grösste Extravasat zieht sich längs der temporalen Seite der Papille hin; die *Macula* ist völlig freigeblieben. Die Farbe der Extravasate ist kein frisches Blutroth mehr, sondern ein schmutziges Chocoladenbraun und weist dies auf den schon vor mehreren Wochen erfolgten Blutaustritt hin. Als Ursache der Blutungen in die Netzhaut ist in diesem Fall die durch die Iridectomie plötzlich herbeigeführte Entlastung des *Bulbus* anzusprechen. Bei dem plötzlichen Sinken des intraoculären Druckes füllten sich die Gefässe sehr schnell mit einer bedeutenderen Blutmenge wie gewöhnlich und rissen in Folge dessen an diversen Stellen. Es ist dies eine bei dieser Operation nicht selten zu beobachtende Thatsache.

Figur 2. Netzhautblutung bei *Staphyloma posticum*. R. A.

Diese Figur gehört dem rechten Auge einer 32jährigen Frau an, die schon von Jugend auf stark kurzsichtig gewesen ist. Das linke Auge ist durch einen centralen Hornhautfleck von jeher amblyopisch und liest *Sn.* III kl. mühsam einzelne Buchstaben in 4″. Verbesserung mit Concavgläsern nicht zu erzielen. Das rechte Auge sieht *Sn.* $I\frac{I}{II}$ $2-3\frac{1}{2}$ III—$5\frac{1}{2}$. Mit —6 *S* für die Ferne $= \frac{20}{200}$; eine weitere Correction nicht möglich. Dabei besteht eine nicht unerhebliche Insufficienz der *Recti interni*, welche der Patientin zu ihren Klagen über musculöse Asthenopie volle Berechtigung giebt. Seit einiger Zeit will nun die Kranke gegen früher erheblich schlechter sehen und vor Allem incommodirt sie das Erscheinen eines pfenniggrossen grauen Fleckes vor dem rechten Auge. Derselbe schwebt constant vor dem rechten Auge, legt sich bei jeder Fixation sofort über den fixirten Gegenstand und verdeckt denselben zum Theil. Eine verschiedene, wechselnde Färbung dieses Scotoms will sie nie beobachtet haben; dasselbe erscheint vielmehr stets grau, sowohl beim Blick auf weisse wie auf farbige Papiere.

Augenspiegel. An der temporalen Seite der Papille ein hinteres Staphylom von circa $1\frac{1}{2}$ Papillenbreite. Papille selbst, sowie Netzhautgefässe normal. Die Gegend der *Macula* zeigt in weiterer Ausdehnung eine gelbrothe Entfärbung und ziemlich genau der *Macula* selbst entsprechend einzelne weisse, leicht schwarz gesäumte Flecken und Streifen. Auf diesen Flecken liegt ein helles, blutrothes, frisches Blutextravasat von circa $\frac{1}{2}$ Papillengrösse, das zum Theil auch noch eine Netzhautvene verdeckt.

Die Therapie bestand in absoluter Schonung des Auges und durch längere Zeit fortgesetztes Abführen. Nach 12 wöchentlicher, von Patientin gewissenhaft durchgeführter Cur wird dieselbe einer abermaligen Untersuchung unterworfen. Von dem früheren Extravasat ist jetzt nur noch ein minimaler, chocoladenbrauner Rest zurückgeblieben. Die früher verdeckten Netzhautparthien sind frei geworden. Auch die subjectiven Beschwerden der Kranken sind gemildert; der graue Fleck ist völlig verschwunden.

Als Ursache der Blutung muss hier wohl die starke Zerrung des hinteren Augenpols angesehen werden; es hat dieselbe schon zu hinterem Staphylom und nicht unbedenklichen Veränderungen an der *Macula* geführt. Es ist deshalb in diesem Falle die Prognose eine missliche und kann der Bluterguss leicht der Vorläufer zur Etablirung einer mehr weniger chronischen Entzündung an der *Macula* sein. Es wurde deshalb jede anstrengende Thätigkeit des Auges untersagt; eine leicht abführende Cur eingeschlagen und eine prismatische Brille verordnet.

Figur 3. Varicositäten der Netzhautvenen. L. A.

Der Kranke ist ein 18jähriger graciler, etwas anämischer Kaufmann, der bis jetzt, abgerechnet öfters sich wiederholende Migräneanfälle, stets gesund gewesen sein will. Seit circa zwei Jahren leidet er an *Mouches volantes*, die ihn zum Arzt treiben. Sehschärfe = 1; Refraction hypermetropisch = $\frac{1}{10}$. Gesichtsfeld normal. Die Untersuchung des Herzens ergiebt völlig normale Herzdämpfung. Spitzenstoss von etwas starker Resistenz, aber gewöhnlicher Breite; Töne laut und rein, selbst nach Bewegungen; nur der systolische an der Spitze leicht gespalten. Carotidentöne rein. Ein *vitium cordis* liegt demnach nicht vor.

Augenspiegel. Papille von normaler Form und Farbe; die sie umgebende Netzhaut erscheint in geringer Ausdehnung verdickt, als blaugrauer Saum. Der übrige Hintergrund von normaler Färbung. Während die Arterien sowohl in Füllung, wie in Verlauf durchaus nicht vom Normalen abweichen, zeigen die Venen eine sehr starke Schlängelung und mässige Hyperämie. In sehr krausen Schlingungen und Windungen verlaufen sowohl die Haupt- wie Nebenäste der Venen und erscheinen zahlreiche kleine für gewöhnlich nicht sichtbare Venen, besonders in der der Gegend des gelben Fleckes.

Ein ätiologisches Moment für diesen eigenthümlichen, nur selten zur Beobachtung kommenden Verlauf der Netzhautvenen lässt sich in dem körperlichen Zustand des Patienten nicht auffinden. Krankhafte Veränderungen an den übrigen Gefässen sind nicht vorhanden; nirgends varicöse Erweiterungen oder Schlängelungen der Venen. Beide Augen zeigen übrigens genau dasselbe Verhalten der Netzhautvenen.

Tafel V.

Erkrankungen der Netzhaut.

Chorioideo-Retinis.

Es sind auf dieser Tafel verschiedene Formen und Phasen ein und derselben entzündlichen Affection der Netzhaut zur Darstellung gekommen.

Figur 1. Frische *Chorioideo-Retinitis.* L. A.

Die Abbildung ist dem linken Auge eines sonst völlig gesunden, kräftigen Mannes von 29 Jahren entnommen. Patient stellt jede syphilitische Infection in Abrede, will bisher stets durchaus gesund gewesen sein. Seit einigen Wochen bemerkt er eine sich ganz allmählich ausbildende Sehschwäche auf dem linken Auge, die ohne alle anderen begleitenden Symptone allmählich so an Intensität zugenommen hat, dass jetzt die Sehschärfe $= \frac{1}{3}$ ist, während sie auf dem gesunden rechten Auge $= 1$ ist. Die Untersuchung mit dem Förster'schen Photometer*) ergiebt für das kranke Auge als minimalste Lichtquelle $\frac{18^{\text{millim.}}}{1}$. Das Gesichtsfeld**) zeigt einen circumscripten Defect nach oben innen vom Fixationspunkt; ein centrales Scotom lässt sich dagegen nicht nachweisen. Entzündungserscheinungen an dem erkrankten Auge fehlen gänzlich; Injection normal; ebenso Form und Reaction der Pupille.

Augenspiegel. Im Glaskörper nicht unbeträchtliche feinere und gröbere, geballte Trübungen, welche Papille und Netzhautgefässe leicht umschleiert erscheinen lassen. Die der *Macula lutea* zugekehrte Hälfte der Papille erscheint atrophisch, glänzend weiss, mit einem schmalen Scleralring umsäumt; der mediale Theil dagegen in der gewöhnlichen gelb-

---

*) Förster. Ueber Hemeralopie und die Anwendung eines Photometers. Breslau 1857.

**) s. Gesichtsfeldtafel 3. Figur 1.

rothen Tönung. Die Netzhautgefässe zeigen in Verlauf und Füllung keine Abweichung vom Normalen. — In der Gegend des gelben Fleckes findet sich eine längliche, hell gelbrothe, gegen den rothen Hintergrund ziemlich scharf abgesetzte, unregelmässig gestaltete Parthie, die mit diversen grauschwarzen Pigmentheerden bedeckt ist. An einzelnen Stellen dieser Parthie sieht man zwischen den Pigmentflecken dünne Chorioidealgefässe hinziehen. Wir haben hier also die Residuen eines älteren, schon abgelaufenen Entzündungsprocesses vor uns, der zu einer localen Atrophie des chorioidealen Epithelblattes im Bereich des erkrankten Heerdes geführt hat. Durch Schwund des Pigmentes in den epithelialen Zellen sind die tieferen Schichten der *Chorioidea* sichtbar geworden, die sich nun als hellere Parthie gegen den übrigen rothen Hintergrund abheben und theilweise auch ihre Gefässe zu Tage treten lassen. Die regellosen Pigmentanhäufungen mögen wohl durch das aus den zerstörten Epithelzellen freigewordene Pigment gebildet worden sein. Es hat sich also hier der Process nicht bloss auf die Netzhaut beschränkt, sondern auch die oberflächlichen Schichten der Aderhaut ergriffen und ist nach Atrophie des Epithelblattes rückgängig geworden, ohne zu tieferen Zerstörungen geführt zu haben. Eine erhebliche Störung in der Function des gelben Fleckes ist nicht zu Stande gekommen; ein centrales Scotom wird mit Bestimmtheit vom Patienten geleugnet.

Kaum $\frac{1}{4}$ Papillen-Breite von dieser Parthie nach Unten und Aussen gelegen, finden wir einen zweiten Entzündungsheerd, aber frischeren Datums. Hier erscheint der Hintergrund in der Ausdehnung etwa der Papille entsprechend hell, mit verschwommenen Grenzen und bedeckt von einem weissen, leicht ins Bläuliche schimmernden Exsudatpfropf; derselbe ist unregelmässig geformt, liegt gerade auf einer grösseren Netzhautarterie und Vene, die er auf ein ziemliches Stück hin den Blicken des Beobachters entzieht. Die Umgebung des Pfropfes zeigt eine helle, verwaschene entfärbte Zeichnung: die Gefässe erscheinen in diesem Bereich wie umflort.

Wir haben es demnach hier mit einer floriden Entzündung der Netzhaut zu thun, die zu einem bedeutenden Exsudat nicht bloss in das Gewebe, sondern auch auf die freie Fläche der *Retina* geführt hat. Die oberflächlicheren Schichten der *Chorioidea* mögen wohl auch von dem entzündlichen Process ergriffen sein, wenigstens ist dies bei dem früheren Anfall, von dem wir in der Gegend des gelben Fleckes nur noch die Spuren sehen, der Fall gewesen.

Die entzündete Stelle manifestirt sich im Gesichtsfeld als totaler Defect.

Patient wird einer Behandlung mit Iodkali unterworfen.

Figur 2. Dieselbe *Chorioideo-Retinitis*, aber 8 Wochen später gezeichnet.

Patient stellt sich nach dem Gebrauch von 40,0 Iodkali wieder vor. Gesichtsfeld und Sehschärfe noch unverändert. Allgemeinzustand durchaus befriedigend. Pupille von normaler Grösse und Reaction.

Augenspiegel. Glaskörper immer noch sehr stark getrübt. Papille erscheint ganz so wie früher, ebenso die Gegend des gelben Fleckes. Der bläulichweisse Exsudatpfropf, der einen Theil der Netzhaut mit sammt deren Gefässen total verdeckt hatte, ist vollständig resorbirt; nur ein minimaler, zarter, weisser Hauch ist an einer kleinen Stelle zurückgeblieben, umflort hier aber auch nur eine kleine Parthie des Gefässrohrs, ohne dasselbe dem Blick des Beobachters völlig zu entziehen. An Stelle des resorbirten Exsudatpfropfes erscheint die erkrankte Netzhaut röthlichweiss, ist in ihren Grenzen sehr verwaschen und mit diversen kleinen Blutaustritten überdeckt. Im Bereich des entzündlichen Heerdes erscheint die Netzhautvene jetzt ziemlich scharf gezeichnet, während die Arterie noch kaum zu erkennen ist.

Es ist nach diesem ophthalmoscopischen Befund der entzündliche Process zwar theilweise eine regressive Metamorphose eingegangen, wie dies die Resorption des auf die Netzhautoberfläche gesetzten Exsudates zeigt, doch ist derselbe immer noch als floride aufzufassen. Ist zwar auch der grössere Theil des Exsudates verschwunden, so erscheint doch noch das Gewebe der Netzhaut selbst trüb, infiltrirt, mit einem Exsudat durchsetzt. Die hellere Netzhautarterie wird durch diese Schwellung der *Retina* den Blicken des Beobachters fast gänzlich entzogen, kann nur hier und da ganz schwach hindurchleuchten. Die viel dunkler gefärbte Vene dagegen tritt durch den grösseren Contrast mit ihrer Umgebung ziemlich scharf in Erscheinung. Die diversen Blutextravasate im Bereich des erkrankten Processes sprechen gleichfalls für die noch bestehende Floridität des Processes.

Patient wird jetzt eine Schmiercur angerathen, die er auch durchführt und nach 8 Wochen wieder zur Besichtigung erscheint, nachdem er 24,0 *Ung. ciner.* verrieben hat.

Figur 3. Dieselbe *Chorioideo-Retinitis* 16 Wochen nach der ersten Untersuchung gezeichnet.

Die Sehschärfe hat sich jetzt auf $\frac{1}{2}$ erhöht, dagegen ist der ursprüngliche Defect im Gesichtsfeld völlig unverändert geblieben.

Augenspiegel. Glaskörper noch immer getrübt, aber entschieden nicht so hochgradig wie früher. Papille und *Macula latea* durchaus unverändert.

Die Gegend des krankhaften Processes erscheint jetzt in einem viel weisseren Ton wie früher, sowie sie auch schärfer umgrenzt erscheint. Nur nach der äusseren Seite hin sind ihre Grenzen verwaschen, sonst durchweg ganz scharf gezogen und mit einem leichten braunrothen Pigmentstreif umsäumt. Die Gefässe im Bereich der entzündeten Netzhaut sind viel schärfer wie bei der letzten Untersuchung. Die Vene lässt sich ohne Schwierigkeit in ihrem ganzen Verlauf hin verfolgen, während die Arterie dagegen noch stellenweise total verschleiert ist. Die früheren Blutergüsse sind völlig resorbirt.

Es scheint hiernach der ursprüngliche entzündliche Process erloschen zu sein und zur Bildung einer Exsudatschwarte in der Netzhaut geführt zu haben; wenigstens möchte ich als solche den weisslichen, scharf begrenzten Fleck auffassen, der an Stelle des früheren Exsudates sich jetzt zeigt.

Gegen eine Deutung dieser Stelle als Chorioidealatrophie sprechen verschiedene Umstände. Ein Mal ist die Farbe derselben nicht das glänzende Weiss, wie wir es bei Chorioidealatrophie sehen, vielmehr ein gelblichrothes Weiss; dann fehlt im Bereich derselben jede Spur eines Chorioidealgefässes, von denen doch sonst meist einzelne Reste sich zu erhalten pflegen; endlich würden bei einer Atrophie die Netzhautarterien in allen ihren Theilen sehr scharf und deutlich gezeichnet erscheinen, während dies jetzt durchaus nicht der Fall ist, sie vielmehr hier und da von der Exsudatschwarte theilweise bedeckt werden.

Man könnte diese Form von Entzündung vielleicht als *Chorioideo-Retinitis* mit Schwartenbildung bezeichnen.

Zwölf Wochen später hatte ich nochmals Gelegenheit, den Kranken zu untersuchen. Der Augenspiegelbefund hatte sich in keiner Weise verändert; ebensowenig der Defect im Gesichtsfeld, oder die Sehschärfe.

Figur 4. Frische *Chorioideo-Retinitis*. L. A.

Patientin ist eine 41 jährige, ziemlich anämische Frau, die schon seit 19 Jahren an epileptischen Zufällen leidet. Ernährung sowohl wie Kräftezustand sind entschieden beeinträchtigt, sowie auch Störungen im uterinen Leben vorhanden sind; chronische *Metritis*, *Dysmenorrhoe*. Vor drei Jahren litt sie an einer plötzlich auftretenden rechtsseitigen Lähmung und Verlust der Sprache während vier Tagen. Seit einiger Zeit nun bemerkt die

Kranke, welche bis dahin vollkommen gut gesehen hatte, eine leichte Umneblung des Gesichtsfeldes auf dem linken Auge; sie kann zwar unbeanstandet ihren früheren Geschäften nachgehen, doch scheint ihr immer ein leichter Flor die Gegenstände zu umziehen. Sehschärfe ist = 1. Bau des Auges emmetropisch. Ein Defect im Gesichtsfeld findet sich nach Aussen und Oben vom Fixationspunkt, in seiner längsten Ausdehnung 15° betragend *). Pupille reagirt durchaus normal, sowie auch ihre Grösse die gewöhnliche ist. Entzündliche Erscheinungen wie Injection u. s. w. fehlen gänzlich.

Augenspiegel. Papille von normaler Färbung zeigt eine physiologische Excavation, sowie diverse frische, blutrothe Extravasate, die sich auch über verschiedene Parthien des übrigen Hintergrundes zerstreut vorfinden. Die Netzhautvenen zeigen eine nicht unbeträchtliche Schlängelung und Injection, werden jedoch an keiner Stelle in ihren Umrissen undeutlich oder verwischt, sondern sind durchweg scharf gezeichnet. Die Arterien lassen kaum eine Abweichung vom Normalen erkennen. Die Gegend dicht unterhalb des gelben Fleckes bis an die Papille heran, in einer Breite von etwa ½ Papille, erscheint in einem gelblichen Teint mit leichtem Stich in's Rothe; die Grenzen dieser Zone sind völlig verwaschen und verlieren sich allmählich in die normale rothe Farbe des übrigen Hintergrundes. Die Färbung ist im ganzen Bereich des erkrankten Heerdes eine durchaus gleichmässige, an keiner Stelle intensiver oder abgeschwächter. Die *Macula lutea* wird in ihrer unteren Hälfte von diesem gelblichen Ton gleichfalls überzogen und an dieser Stelle den Blicken des Beobachters entzogen. Auf dem gelblichen Hintergrund der erkrankten Parthie zeigen sich sehr zahlreiche kleine Gefässe, Venen wie Arterien, die keinerlei pathologische Veränderungen aufweisen, sondern einzig und allein durch ihre Menge auffallen. Es möchte diese Gefässvermehrung wohl aber weniger eine pathologische, als vielmehr durch den Contrast hervorgerufene sein, der zwischen dem gelblichen Hintergrund und den rothen Gefässstämmchen sich geltend macht und so auch die kleineren Gefässreiserchen, die auf rothem Hintergrund spurlos verschwinden, zur Geltung kommen lässt.

Wir haben es nach diesem Befund offenbar mit einer Erkrankung der tieferen Netzhautschichten zu thun. Während die oberen, gefässführenden Schichten der Netzhaut ihre Integrität bewahrt haben, wie wir aus den überall sichtbaren Netzhautgefässen zu schliessen gezwungen

*) s. Gesichtsfeldtafel 3. Figur 2.

sind, sind die unteren Schichten von dem krankhaften Process ergriffen worden. Die gelblichgraue Färbung an der erkrankten Stelle verdankt ihre Entstehung einem Exsudat, das in die tiefsten Schichten der Netzhaut gesetzt worden ist. Dass Stäbchen- und Zapfenschicht bedeutend gelitten hat, beweist die entschiedene Perceptionslosigkeit im Bereich des erkrankten Heerdes; es repräsentirt sich derselbe im Gesichtsfeld als totaler Defect.

Ordination. Iodkali.

Nach dem Gebrauch von 20,0 *Kal. iod.* stellt sich Patientin wieder vor. Sie erklärt bedeutende Besserung zu verspüren. Sehschärfe = 1. Defect am Fixationspunkt noch vorhanden, doch um circa 5° kleiner geworden. Die Untersuchung ergiebt heute folgendes Bild:

Figur 5. Dieselbe *Chorioideo-Retinitis* drei Wochen später gezeichnet.

Papille etwas blässer wie früher; die darauf bei der ersten Untersuchung sichtbaren Blutspuren völlig verschwunden, sowie auch in keinem Theil des übrigen Hintergrundes eine Spur der früheren Extravasate zu finden ist. Die gelbliche Entfärbung der erkrankten Parthie ist völlig verschwunden und hat der normalen rothen Farbe Platz gemacht. Die zahlreichen kleinen Gefässe sind gleichfalls nicht mehr zu entdecken. Die Netzhautgefässe sind normal; die frühere Schlängelung und Füllung der Venen ist rückgängig geworden. Nur der obere innere Papillarrand erscheint noch leicht verschleiert. Die *Macula* ist jetzt durchaus in voller Ausdehnung sichtbar.

Es ist hiernach zu einer Resorption des Exsudates gekommen, sodass sich ophthalmoscopisch von demselben nichts mehr nachweisen lässt. Dagegen ist die Stäbchen- und Zapfenschicht durch den mechanischen Insult, den das Exsudat bedingte, entschieden nicht unbeträchtlich geschädigt worden. Es muss zu einer localen Zertrümmerung dieser Schicht gekommen sein, da sich der Defect im Gesichtsfeld, trotz des Rückgängigwerdens des entzündlichen Processes nicht verloren hat, vielmehr ein völliges Darniederliegen in der Function dieser Netzhautstelle sich documentirt.

Ein Vierteljahr später hatte ich noch einige Mal Gelegenheit die Patientin zu sehen, doch war ihr Zustand durchaus unverändert geblieben.

Tafel VI.

Erkrankungen der Netzhaut.

Retinitis nephritica. Retinitis pigmentosa. Embolia arteriae centralis retinae.

Figur 1. *Retinitis morbus Brightii.* L. A.

Patient ist ein ziemlich kräftiger, junger Hospitalwärter, der früher stets gesund gewesen sein will. Seit circa sechs Wochen klagt er über allgemeine Kraftlosigkeit und Schwäche, die ihn zur Aufnahme in's Hospital treibt. Untersuchung des Herzens, sowie der übrigen Brustorgane ergiebt keine Abnormität. Functionen des Verdauungstractus in keiner Weise gestört. Urin in mässigem Grade eiweisshaltig. Oedeme nirgends zu constatiren. Patient ist Potator.

Das linke Auge zählt nur 5 Finger auf 6 Fuss; das rechte Auge hat $S = \frac{1}{4}$.

Augenspiegel. Höchst exquisites Bild einer *Retinitis nephritica.* Papille in ihren Grenzen völlig deutlich zu erkennen, von normaler Färbung. Retinalgefässe kaum über das gewöhnliche Mass injicirt. Um die Papille herum, in einer Entfernung von $\frac{1}{2}$ bis $1\frac{1}{2}$ Papillenbreite, ziehen sich in einem Kranz eine Anzahl glänzend weisser, wachsähnlicher Flecke von unregelmässiger Gestaltung und grösserem oder kleinerem Umfang. Bis dicht an den Sehnerveneintritt geht aber keiner dieser Heerde, vielmehr halten sie sich alle ohne Ausnahme in einer Entfernung von Minimum $\frac{1}{4}$ Papillenbreite von demselben entfernt. Getrennt werden sie von der Papille durch eine Zone, die sich in ihrer Färbung völlig normal verhält, nur hie und da einzelne strichförmige Blutextravasate zeigt. —

Die weissen Flecke ähneln in ihrem Aussehen ungemein weissem Wachs; ihre Grenzen zeigen durchaus keinen typischen Character, sind bald sehr scharf gezeichnet, bald wieder verschwommen und verwaschen.

Die Netzhautgefässe ziehen an einzelnen Stellen völlig unbeirrt über die weissen Heerde hin, während sie an anderen Stellen wieder von denselben verdeckt den Augen des Beobachters auf eine kurze Strecke hin entzogen werden. — Es umgeben also diese erkrankten Parthien wie in einem Kranz den Sehnerveneintritt, ohne an denselben selbst dicht heranzutreten oder sich nach der Peripherie des Hintergrundes weiter auszudehnen. Sowohl die allernächste Umgebung der Papille, wie auch die peripherischen Parthien sind völlig frei und, abgerechnet diverse Blutextravasate, durchaus normal.

Die Gegend der *Macula lutea* zeigt in diesem Fall eine nur unbedeutende Betheiligung an dem krankhaften Process. Sie ist als röthlicher Punkt höchst deutlich zu erkennen und wird von drei kleinen weissen Exsudatflecken umgeben.

Die Therapie bestand in heissen Bädern, nachfolgendem Schwitzen und drastischen Abführmitteln. Nach vierwöchentlichem Aufenthalt im Hospital ist der Zustand entschieden gebessert. Urin völlig eiweissfrei. Das linke Auge sieht *Sn.* $I\frac{I}{II}$ 8—14. III—28. Das rechte Auge *Sn.* $I\frac{I}{II}$ 7—16. III—31. Augenspiegelbefund weist dagegen durchaus keine Aenderung auf.

Figur 2. Fettdegeneration der Netzhaut in der Gegend der *Macula lutea.* R. A.

Patient, ein 28jähriger Schuhmacher, fühlt sich völlig gesund. Seit vierzehn Tagen merkt er eine Abnahme der Sehschärfe rechterseits, sodass jetzt $S=\frac{1}{6}$ ist, während links $S=1$. Herz und Leber gesund. Urin eiweissfrei.

Augenspiegel. Der Befund an der *Macula* gleicht täuschend dem bei *Retinitis nephritica.* Ganz dieselbe zarte weisse, streifige und fleckige Zeichnung findet sich bei recht typischen Fällen von *Retinitis morbus Brightii.* Der übrige Hintergrund zeigt durchaus keine pathologischen Veränderungen. Papille und Gefässe normal; Netzhaut nicht geschwellt, transparent. Einen Grund für diese eigenthümliche Erkrankung der Netzhaut an der *Macula*, die wohl als fettige Degeneration anzusprechen sein dürfte, lässt sich in dem Allgemeinzustand des Kranken nicht auffinden.

Figur 3. *Retinitis pigmentosa.* L. A.

Patient, ein gut genährter, kräftiger Handelsmann, leidet schon seit seiner Kindheit an Hemeralopie. Eine in den letzten Jahren sich mehr und mehr herausbildende Abnahme seines Sehvermögens treibt ihn zum

Arzt. Das linke Auge liest mit + 6 *Sn.* VIII kl. einzelne grössere Buchstaben.

Augenspiegel. Beiderseits *Cataracta polaris posterior* ziemlich hochgradig; vom Hintergrund daher wenig zu sehen. Durch den inneren unteren Quadranten der Linse des linken Auges, der noch nicht so intensiv getrübt ist, wie die ganze übrige Linse, lässt sich ein allerdings sehr peripherisch gelegenes Stück der Netzhaut genau erkennen. Papille sowie die centralen Retinal-Parthien entziehen sich dagegen durchaus der Untersuchung. Die sichtbare Stelle des Hintergrundes zeigt eine grauliche, fleckige Zeichnung, herrührend vom Chorioidealstroma, sowie einzelne sehr deutliche Gefässe der Aderhaut. Von Netzhautgefässen lässt sich keine Spur entdecken und mögen dieselben wohl schon atrophisch geworden sein. Sehr characteristisch und typisch präsentirt sich die Pigmentirung der Netzhaut. Zahlreiche zackige, lange Ausläufer aussendende, in ihrem Bau häufig sich ungemein dem der Knochenkörperchen nähernde, schwarze Pigmentheerde sind über die ganze sichtbare Zone zerstreut. Diese Körperchen communiciren theils durch dünne, lange Ausläufer mit einander, theils liegen sie ohne jede Verbindung neben einander. Ihre Grenzen sind alle durchweg scharf gezeichnet und heben sie sich von dem rothen Hintergrund überall sehr präcis ab.

Figur 4. *Embolia arteriae centralis retinae.* L. A.

Das Bild ist dem linken Auge einer 68jährigen, körperlich gesunden Frau entnommen. Das Herz ist vollkommen normal, ebenso die anderen Thoraxorgane. Functionen des Verdauungstractus geregelt; Störungen im uterinen Leben nicht vorhanden. Patientin bemerkte eines Tages plötzlich eigenthümliche rothe Flammenerscheinungen vor dem linken Auge, zu denen sich sofort eine sehr bedeutende Abnahme des Sehvermögens gesellte, sodass sie nicht mehr Finger zählen konnte. Nur nach Aussen vom Fixationspunkt schien eine kleine Stelle des Gesichtsfeldes noch etwas perceptionsfähig zu sein.

Augenspiegel. Die Retinalgefässe sind äusserst dünn, fadenförmig. Die Papille entfärbt mit gelblichem Teint, in ihren Grenzen ganz verwaschen und verschwommen. Die Gegend des gelben Fleckes erscheint weisslich mit einem centralen dunkelrothen Fleck. Leichte bräunliche, strichförmige Zeichnung des Chorioidealstroma über den ganzen Hintergrund verbreitet.

Drei Tage nach dem Auftreten der Erkrankung wurde von Prof. Förster eine Iridectomie gemacht. Ungefähr acht Tage nach der Ope-

ration ist der äussere untere Quadrant des Gesichtsfeldes empfindlich, dem sich bald auch der äussere obere anschliesst, sodass jetzt die ganze äussere Hälfte des Gesichtsfeldes functionsfähig geworden ist. Die Grenze zwischen empfindlicher und functionsloser Parthie des Gesichtsfeldes scheint ziemlich scharf durch den blinden Fleck zu gehen. Patientin zählt jetzt auch Striche von *Sn. C. C.* in 4'.

Augenspiegel. Der Augenspiegelbefund nach der Operation, den unsere Zeichnung veranschaulicht, differirt eigentlich wenig von dem früheren. Die Gefässe sind zwar entschieden dicker geworden, doch immer noch bedeutend atrophisch, besonders die fadenförmigen Arterien. Die Venen zeigen, hauptsächlich im Papillarbereich, eine leichte Schlängelung und durchgängig eine stärkere Füllung wie die Arterien. Die Papille hat ihren röthlichen Farbenton vollkommen verloren und erscheint in einem fahlen Weissgelb mit total verwaschenen Grenzen. An keiner Stelle lässt sich mit Sicherheit oder auch nur annähernd eine Spur einer Papillargrenze erkennen. Die Gegend des gelben Fleckes fällt durch ihre weissliche Entfärbung ganz besonders auf, die in einem weiten Bogen die tief dunkel roth gefärbte *Macula* selbst umgiebt. Das Roth der *Macula* gleicht dem gesättigten, braunen Kirschroth, zeigt eine von der gewöhnlichen Färbung derselben ganz bedeutende Abweichung. Ich möchte deshalb auch diese characteristische Färbung der *Macula* nicht als eine Contrasterscheinung auffassen, die durch die weissliche Entfärbung ihrer Umgebung bedingt würde. Es kann durch Contrast wohl eine scheinbar grössere Sättigung eines Farbentones, nie aber eine Umwandelung des vorhandenen Tones in einen anderen hervorgebracht werden.

Das rechte Auge der Kranken hat Sehschärfe 1; emmetropischen Bau und Presbyopie.

Tafel VII.

Erkrankungen der Netzhaut.

Netzhaut-Ablösung. Sublatio retinae.

Es ist auf dieser Tafel eine Erkrankungsgruppe der Netzhaut zur Darstellung gekommen, die durch ein allen Formen derselben gemeinsames Hauptsymptom, gegen das alle anderen Symptome in den Hintergrund treten, characterisirt wird; nämlich durch eine Abhebung der Netzhaut von der Chorioidea durch ein qualitativ wie quantitativ sehr differentes Exsudat. Die Processe, welche dieses die Functionsfähigkeit des Auges sehr schwer beeinträchtigende Symptom bedingen, können zwar sehr verschiedener Natur sein, theils mechanische, sei es das Auge direct treffende Traumen, sei es excessive Dehnung der Netzhaut bei hochgradiger Myopie, theils Schrumpfungsprocesse im Glaskörper (IWANOFF) u. s. w., stets aber pflegt sich das ophthalmoscopische Bild einen höchst conservativen Character zu bewahren, nur innerhalb ziemlich eng gesteckter Grenzen zu schwanken. Form und Ausdehnung der abgelösten Netzhautparthie, sowie Farbe des die Netzhautblase füllenden Exsudates pflegen zwar in verschiedenen Nüancirungen zu wechseln, doch sind diese Schwankungen viel zu unbedeutend, um das characteristische Bild, das die abgelöste Netzhaut stets bietet, wesentlich zu modificiren.

Figur 1. Netzhautablösung auf dem rechten Auge eines 48jährigen, sonst gesunden, kräftigen Landmannes. Patient will, abgerechnet eine Kurzsichtigkeit mittleren Grades, bisher mit beiden Augen stets gut gesehen haben. Vor acht Tagen soll sich plötzlich eine Herabsetzung des Sehvermögens rechts eingestellt haben, der bald eine Verfinsterung des grössten Theiles des Gesichtsfeldes gefolgt ist; nur nach Oben vermochte der Kranke noch etwas zu sehen; er konnte von den

Personen nur die Köpfe sehen, alles andere fehlte. Jetzt hat er einen totalen Defect des ganzen Gesichtsfeldes bis auf den oberen äusseren Quadranten, der noch functionirt. Störungen im Allgemeinbefinden haben sich dabei nicht geltend gemacht.

Augenspiegel. Im aufrechten Bilde sieht man die abgelöste Netzhaut als stark vorgetriebene graublaue Blase von Oben in den Glaskörper herabhängen; weit über die ganze obere Hälfte der Netzhaut ist abgelöst und flottirt sehr lebhaft bei heftigeren Bewegungen des Bulbus; die Papille wird durch die Netzhautblase fast ganz verdeckt und blitzt nur hier und da einmal vorübergehend auf. Im umgekehrten Bilde theilt sich die ganze abgelöste Parthie sehr deutlich in zwei, durch einen dunkel graugrünen Spalt getrennte Blasen. Die Blasen selbst erscheinen in einem graulichen Meergrün, weisen eine ziemlich prägnante Streifung auf und sind prall gefüllt. Die auf ihnen verlaufenden Gefässe sind ziemlich stark geschlängelt und von sehr dunkelrother Färbung. Die Papille erscheint in dem Winkel, den die Scheitel beider Blasen bilden, hin und wieder als weisslicher Fleck, der aber immer sehr schnell wieder verschwindet, *da* ja die Blasen weit über die Sehlinie herabhängen.

Prof. Förster machte mit zwei Nadeln eine *Punctio retinae*, indem er von Oben und Aussen durch die *Sclera* einging und die Blase zu perforiren suchte. Welchen Erfolg diese Operation hatte zeigt:

Figur 2, welche dasselbe Auge sechs Tage nach der Operation darstellt. Die grosse, weit in den Glaskörper hineinhängende Netzhautblase ist jetzt fast ganz verschwunden. Nur weit nach Oben und Innen sind noch einige abgelöste Netzhautfalten sichtbar, der ganze übrige Theil der *Retina* hat sich wieder angelegt; die Perforationsstelle ist nicht aufzufinden. Die Papille erscheint jetzt ganz deutlich, ebenso die Netzhautgefässe nur durch die Glaskörpertrübungen verschleiert; an dem unteren Abschnitt des Sehnerven-Eintritts finden sich doppelt contourirte Nervenfasern. Glaskörper getrübt. *Iridodonesis*, wahrscheinlich Flottiren der Linse; *Sn.* $I\frac{I}{II}$ wird jetzt anstandslos bis circa 3″ gelesen.

Nach drei Tagen war die Netzhautblase schon wieder um ein Beträchtliches vergrössert und erreichte allmählich, ohne dass Patient irgendwie sich körperlichen Anstrengungen aussetzte, vielmehr bei absoluter Ruhe des Auges ihre alte Ausdehnung, sodass elf Tage nach der Operation ganz das alte Bild wieder sich eingestellt hatte. — Linkes Auge völlig gesund.

Figur 3. Netzhautablösung in der unteren Hälfte des Bulbus bei hinterem Staphylom; rechterseits.

Das linke Auge ist total amaurotisch schon seit circa vierzehn Jahren; zeigt Atrophie des Opticus, Reste einer früheren *Chorioideo-Retinitis*.

Patientin will zwar stets myopisch auf dem rechten Auge, doch noch bis vor neun Wochen nicht erheblich in ihrem Sehvermögen gestört gewesen sein. In der letzten Zeit, bevor sich die Herabsetzung der Sehschärfe geltend gemacht hat, will sie öfters von *Mouches volantes* incommodirt worden sein; darauf stellte sich plötzlich Schiefsehen ein; alle Gegenstände erschienen geknickt und gebrochen; aus diesem Zustand entwickelte sich dann eine totale Verschleierung des oberen Theiles des Gesichtsfeldes. Patientin kann jetzt kaum Finger zählen, nicht mehr allein gehen, muss stets geführt werden.

Augenspiegel. Ringförmig die Papille umgebendes hinteres Staphylom; leichte Atrophie der Papille mit einem Stich in's Gelbe. Netzhautgefässe nicht alterirt in ihrer Füllung, dagegen, besonders die Venen, stärker geschlängelt. Fast die ganze untere Netzhauthälfte ist abgelöst und als graugrüne Blase vorgetrieben. Im Bereich der Ablösung zeigen sich diverse Falten und Kämme, die sich durch eine hellere Färbung ihres Scheitels und eine dunklere Umsäumung auszeichnen und bei jeder Bewegung des Bulbus aufblitzen. Es spricht diese Faltenbildung auf der Oberfläche der Netzhautblase für eine nicht bedeutende Füllung derselben. Die Gefässe zeichnen sich wieder auf der abgelösten Parthie durch geschlängelten Verlauf und dunklere Färbung aus. Während sich in der Mitte der ganzen abgelösten Parthie die Netzhaut in Form einer pralleren Blase verwölbt und sich sehr scharf gegen den rothen Hintergrund abhebt, geht sie an den peripherisch gelegenen Stellen allmählich in den normalen Hintergrund über; es findet sich in Folge dessen hier eine ganz eigenthümliche grünrothe Färbung, die allmählich gegen das gewöhnliche Roth des Hintergrundes hin abklingt.

Tafel VIII.

Retinitis circumscripta ad maculam luteam.

Es bringt diese Tafel eine Reihe pathologischer Veränderungen in der Gegend der *Macula lutea*, die theils entzündlichen, theils traumatischen Ursprungs sind. Die relative Häufigkeit entzündlich-degenerativer Processe in der Gegend des gelben Fleckes, weitaus in der Mehrzahl der Fälle bei gleichzeitig bestehendem hinterem Staphylom, sowie die sich gleichfalls meist in der Gegend des hinteren Poles zwischen *Macula* und Papille localisirenden Blutungen und Rupturen der Netz- und Aderhaut bei Stössen und Quetschungen des Bulbus selbst oder seiner knöchernen Umrandungen, scheinen für eine ganz besondere Vulnerabilität dieser Gegend zu sprechen. Auch das mit ganz entschiedener Vorliebe von der temporalen Seite der Papille aus sich über den hinteren Pol mehr weniger weit ausbreitende hintere Staphylom bietet für diese Ansicht einen sehr wichtigen Stützpunkt. Bei einer vorurtheilsfreien, genaueren Würdigung der anatomischen Verhältnisse des Bulbus lässt sich diese Neigung des hinteren Augenpols zu Erkrankungen höchst ungezwungen erklären. Bei jeder Compression oder Abflachung, die der Bulbus, sei es auf physiologischem Weg durch Thätigkeit seiner Musculatur, oder durch ihn treffende Traumen erfährt, sucht der Inhalt desselben natürlich nach irgend einer Seite hin auszuweichen, durch eine neutralisirende Ausbuchtung die Compression oder Abflachung wieder auszugleichen; jede Abflachung und Compression ein oder mehrer Stellen des prall gefüllten Bulbus muss immer eine stärkere Hervorwölbung einer anderen vom Druck frei gebliebenen Stelle ausloosen. Bei jeder accommodativen Anstrengung nun erfahren fast alle Flächen des Bulbus einen mehr oder weniger starken Druck und Abflachung, ausgenommen der hintere Augenpol. Während die vordere Seite des Bulbus im *Musculus ciliaris* einen recht beträchtlichen Compressor besitzt, erfahren die seitlichen und oberen Flächen

durch die *Recti* eine allerdings weniger erhebliche Abflachung. Der auf diese Weise von allen Seiten comprimirte Inhalt des Bulbus kann nur durch einen Druck gegen den hinteren Pol antworten, welcher natürlich eine stärkere Hervorwölbung gerade dieser Parthie des Auges hervorbringen muss; und dies wird um so leichter geschehen können, als gerade dieser Theil des Augapfels von Aussen nur durch laxes, sehr nachgiebiges Fettgewebe so gut wie gar keinen Schutz erfährt, während alle anderen Parthien des Bulbus durch sie bedeckende Muskelpolster eine nicht unbeträchtliche Festigung erhalten. Da sich nun dieses Andrängen des Bulbusinhalts gegen den hinteren Pol bei jeder accommodativen Thätigkeit wiederholt, so kann es uns gar nicht Wunder nehmen, wenn sich allmählich eine bleibende Ausbuchtung des hinteren Poles etablirt. Natürlich werden sich bei solcherlei constanten mechanischen Insulten sehr leicht entzündliche, oder doch wenigstens atrophische Processe der gezerrten Theile ausbilden und wir sehen auch, dass sich eine Atrophie der *Chorioidea*, mit oft ganz enormer Verdünnung und Ausbuchtung der *Sclera* wie *Retina*, hinteres Staphylom, sehr häufig entwickelt. Es ist also das hintere Staphylom im Wesentlichen nichts anderes als eine reine Druckatrophie. Sind schon solche Veränderungen gesetzt, so kommt es natürlich bei fortgesetztem und durch die angestrengte Thätigkeit des Auges vielleicht noch gesteigertem Druck gegen die erkrankte Parthie zu Entzündungen, Blutungen. Wir sehen also wie sich aus den mechanisch-anatomischen Verhältnissen des Bulbus eine lange Reihe nur auf den hinteren Pol localisirter Krankheiten entwickeln kann. Sind nun die Augenhäute schon von Geburt aus nachgiebiger, laxer, so wird schon ein unbedeutender Druck genügen, um eine Hervorwölbung des hinteren Pols auszuloosen, der bei weniger zartem, unnachgiebigerem Gewebe noch keine dauernde Veränderung hätte hervorrufen können. Auf diese Weise würde sich auch die Prädisposition mancher Personen und Familien für diese Zustände erklären lassen.

Dass eine solche Hervorwölbung des hinteren Augenpoles eine entsprechende Verlängerung der Augenaxe und somit ganz bedeutende Aenderungen in den Refractionsverhältnissen des Auges hervorbringen muss, ist selbstverständlich. Fassen wir nun den Umstand in's Auge, dass Langbau des Bulbus, oder mit anderen Worten Myopie, eine Erkrankung ist, die sich stets erst dann geltend zu machen anfängt, wenn dem Auge stärkere accommodative Anstrengungen zugemuthet werden, die sich zumeist auch bei solchen Leuten findet, die einen Beruf eingeschlagen haben, der eine öftere, stärkere Accommodation erfordert,

dass sie sich dagegen bei jüngeren Kindern nach den neueren Forschungen*) nur in höchst minimalen Spuren findet, so könnte vielleicht der Schluss gestattet sein, dass sich Langbau des Auges nur selten als congenitale Bildung findet, vielmehr meist ein Ausfluss der accommodativen Thätigkeit ist. Die sogenannte und nicht zu bestreitende Erblichkeit der Myopie würde sich dann auf eine congenitale Prädisposition zur Myopie, das heisst auf eine laxe, nachgiebige Structur der Augenhäute, auf eine Herabsetzung ihrer Elasticität, reduciren.

Haben wir somit gesehen, dass sich degenerativ-entzündliche Processe in der Gegend des gelben Fleckes sehr oft durch eine excessive Steigerung rein physiologischer Verhältnisse herausbilden können, so werden wir natürlich zu der Annahme berechtigt sein, dass auch gewaltsame, von Aussen auf den Bulbus wirkende Eingriffe solche Folgen haben können. Wir sehen nun auch, dass gar nicht selten Stösse und Quetschungen des Bulbus oder seiner knöchernen Wände Blutungen und Risse am hinteren Augenpol bedingen. Die an einer durch irgendein *Trauma* getroffenen Stelle gesetzte Abflachung des Bulbus sucht sich an einer anderen Stelle durch stärkeres Hervorwölben derselben auszugleichen, und führt somit an dieser Stelle zu Zertrümmerungen des Gewebes; wir haben es also hier eigentlich mit Wunden durch Contre-coup zu thun. Dass diese Stelle zumeist der hintere Pol sein wird, haben wir als durch die anatomischen Verhältnisse begründet nachgewiesen. Als Beleg für solche Fälle dienen Figur 8 und 9.

Figur 1 bis 3. *Retinitis circumscripta ad maculam* in verschiedenen Phasen ihres Bestehens. L. A.

Patient, ein 58jähriger Kattundrucker von ziemlich kräftigem Körperbau und guter Ernährung, ist stets myopisch gewesen. Das rechte Auge hat eine Myopie $\frac{1}{4}$ und *Cataracta incipiens;* der Linsenkern ist noch frei, nur von der Peripherie aus beginnt die Trübung in nicht gerade breiten graulichen Streifen. Das linke Auge soll seit circa 3 bis 4 Wochen eine erhebliche Verschlechterung erlitten haben, die sich ohne alle begleitenden Nebensymptome allmählich eingestellt haben soll und den Kranken zum Arzt treibt. Er liest jetzt *Sn.* XX nicht, auch nicht mit Convexlinsen; zählt mühsam Finger; Fixiren kaum möglich. Centrale Sehschärfe vollkommen aufgehoben; das ganze Bereich der *Macula lutea* stumpf, unthätig, nur die peripheren Netzhautparthien functioniren.

---

*) Erismann. Archiv für Ophthalmologie. B. XVII. Abtheilung 1.
Cohn. do. B. XVII. Abth. 2.

Ueber das Auftreten eines centralen Scotoms klagt Patient nicht, ein Umstand, der sich durch die völlige Unthätigkeit der centralen Sehschärfe im ganzen Bereich der *Macula* erklärt. Pupille von normaler Grösse und Reaction.

Augenspiegel. Periphere Linsentrübungen; Kern noch völlig frei, durchsichtig. Papille von normaler Färbung, erscheint wegen des ziemlich umfangreichen hinteren Staphyloms mit der langen Axe vertical gestellt, stark oval. Netzhautgefässe normal; im Bereich des hinteren Staphyloms weniger geschlängelt, vielmehr leicht gedehnt und gestreckt. Der Hintergrund im Ganzen ziemlich hellroth, die Chorioidealgefässe deutlich sichtbar; es ist also das Chorioidealpigment in mässigem Grade atrophisch, und lässt so die Gefässe der *Chorioidea* theilweise durchleuchten. Gerade in der Gegend des gelben Fleckes, circa eine Papillen-Breite von dem temporalen Rand des Staphyloms entfernt, findet sich nun die eigenthümliche, von dem rothen Hintergrund sehr scharf sich abhebende entzündliche Affection. Es erscheint hier ein ovaler, circa ½ Papille grosser, graugelber Fleck, der von einem dünnen, schwarzen Pigmentsaum umgeben wird, um den concentrisch sich ein breiterer, dunkelrother Hof zieht, der seinen Ursprung einem Blutextravasat verdankt. Im Centrum des Entzündungsheerdes findet sich ein schwarzbrauner Pigmentfleck, der allmählich gegen die Peripherie hin abblasst und in die graue Färbung des Exsudates übergeht. Im ganzen Bereich der entzündeten Stelle ist von den Chorioidealgefässen keine Spur zu sehen; dieselben gehen bis dicht an die erkrankte Stelle heran und verschwinden dann plötzlich, von dem Exsudat den Blicken des Beobachters entzogen.

Wir haben es also hier mit einer frischen Entzündung der Netzhaut des gelben Fleckes zu thun; es hat dieselbe zur Setzung eines graugelben Exsudates in die Substanz der Netzhaut und zu kleineren Netzhautblutungen geführt.

Patient wird einer Abführcur unterworfen; ihm strenge Ruhe des Auges und Tragen einer blauen Brille angerathen. — Nachdem derselbe dieser Ordination vier Wochen streng gefolgt ist, stellt er sich wieder vor; das ophthalmoscopische Bild der entzündeten Parthie stellt sich jetzt dar, wie es abgebildet ist in:

Figur 2. Im Allgemeinen hat der Processs sich nur wenig zurückgebildet, doch sind entschiedene Anzeichen einer regressiven Metamorphose vorhanden. Vor allem erscheint heute der Heerd vergrössert, mehr rundlich, eine Veränderung, die hauptsächlich durch Resorption des

Blutextravasates bedingt ist. Dasselbe ist jetzt zu einem schmalen, dünnen Ring zusammengeschmolzen, der gegen die Papille hin sogar schon theilweise vollständig verschwunden ist und einen schwarzbraunen Pigmentfleck hinterlassen hat. Die ganze Färbung des Heerdes ist ferner nicht mehr jenes intensive Graugelb, das nichts von den tieferen Schichten durchschimmern liess, hat sich vielmehr aufgehellt und erscheint jetzt in einem schmutzigen Hellbraun, das den rothen Hintergrund schon schwach durchleuchten lässt, sowie auch schon hier und da in dem erkrankten Bezirk eine leichte Andeutung eines Chorioidealgefässes sich geltend macht. Der centrale schwarzbraune Heerd erscheint ziemlich unverändert, in seinen Grenzen verwaschen.

Es ist also neben der beträchtlichen Resorption des ausgetretenen Blutes auch schon eine ganz entschiedene Aufsaugung des Netzhautexsudates eingeleitet. Eine wesentliche Besserung in den subjectiven Erscheinungen lässt sich nach diesem Befund natürlich noch nicht erwarten. Die Sehschärfe hat sich noch um Nichts gehoben; die centrale Herabsetzung derselben ist vielmehr noch unverändert vorhanden.

Patient wird aufgefordert, der früheren Ordination auch fernerhin streng nachzukommen. — Nach vierzehn Wochen stellt sich der Kranke wieder vor; er will zwar in seinen subjectiven Beschwerden noch keine Besserung bemerkt haben, auch lässt sich eine solche durch Leseproben nicht feststellen, doch zeigt das ophthalmoscopische Bild diesmal eine ganz erhebliche Rückbildung des ganzen Processes, wie sie dargestellt ist in:

Figur 3. Die Veränderungen, welche in Figur 2 nur erst andeutungsweise eingeleitet waren, haben sich jetzt ganz entschieden herausgebildet. Das ausgetretene Blut ist jetzt bis auf eine minimale Sichel unten und aussen vollständig resorbirt und ebenso ist das Netzhautexsudat vollständig verschwunden. Von der früheren dichten, gelbgrauen Färbung ist keine Spur mehr vorhanden; der ganze Bezirk des entzündlichen Processes hat sich aufgehellt und erscheint jetzt in einem blassen Gelbroth, das ganz bedeutend gegen den dunkleren Teint des übrigen Hintergrundes absticht; in demselben sind die Chorioidealgefässe nunmehr sehr deutlich zu erkennen. Es ist also hiernach nicht bloss eine *totale* Resorption des ganzen Exsudates vor sich gegangen, sondern es hat sich zugleich eine circumscripte Atrophie des das Pigment führenden Epithelblattes der *Chorioidea* entwickelt.

Der centrale Pigmentfleck ist gleichfalls heller, durchschimmernder geworden, sowie auch der an der nasalen Grenze des Heerdes gelegene.

Es hat sich hiernach also eine sehr bedeutende Rückbildung des ganzen Processes entwickelt, doch scheint derselbe immer noch nicht völlig abgelaufen zu sein, da sich die Functionsfähigkeit des gelben Fleckes kaum gehoben hat. Es dürften wohl noch schwerere Störungen in der Zapfenschicht der Netzhaut vorhanden sein, die sich ophthalmoscopisch nicht erkennen lassen.

Die frühere Ordination wird auch fernerhin empfohlen. Nach vier Monaten stellt sich Patient wieder vor und wird abermals einer Untersuchung unterworfen:

Figur 4. Der entzündliche Process ist nach dem jetzigen Befund als erloschen zu betrachten. Es erscheint nunmehr die Gegend des gelben Fleckes, besonders in ihrer äusseren Hälfte in einem graulichen, schmutzigen Weiss, das sich nach Oben mehr aufhellt; die innere Hälfte dagegen in einem helleren, doch nicht ganz reinem Roth und zeigt an der der Papille zugekehrten Seite einen braunschwarzen Pigmentheerd. Das Centrum der früheren entzündeten Parthie nimmt ein grauschwarzer *halbmond*ähnlicher Fleck ein, dessen Grenzen verwaschen in die Umgebungen übergehen. Von ausgetretenem Blut ist keine Spur mehr zu entdecken. Chorioidealgefässe bis an den centralen Pigmentheerd zu verfolgen.

Es ist also hier nach Resorption sowohl des retinalen Exsudates wie Extravasates der entzündliche Process erloschen; wir haben es jetzt bloss mit dessen Residuen zu thun. Der grössere Theil der entzündeten Parthie ist, wie die Reste der Chorioidealgefässe zeigen, eine atrophische Degeneration seines Gewebes eingegangen, sodass jetzt an diesen Stellen das Weiss der Sclera durch die atrophischen Gewebe hindurchschimmert. Die innere Hälfte des Entzündungsheerdes hat weniger tiefgreifende Veränderungen erfahren, indem hier nur das epitheliale Pigmentblatt eine Atrophie erlitten hat. Die Pigmentanhäufungen mögen theils auf entzündlicher Wucherung beruhen, theils durch Austritt der Pigmentmolecüle aus den zersprengten Pigmentzellen gebildet worden sein.

Die excentrische Sehschärfe ist ungestört, dagegen die centrale bedeutend getrübt. *Sn.* IV wird als kleinstes gelesen und zwar erscheint bloss das Ende eines Wortes deutlich; die vordere Hälfte dagegen ganz verschwommen. Störungen im Farbensinn fehlen.

Figur 5 und 6. ***Retinitis circumscripta ad maculam*** in zwei verschiedenen Phasen des Verlaufs. R. A.

Patient, ein 33jähriger anämischer, in seiner Ernährung etwas

beeinträchtigter Kaufmann, ist von jeher myopisch gewesen und trägt Brille — 7. Er stellte sich das erste Mal im August 1870 vor mit Klagen über erhebliche Verschlechterung des Sehvermögens, die sich ohne weitere begleitende Symptome ganz allmählich eingefunden haben soll. Er las *Sn.* $\frac{I}{II}$ — 3½ III — 4½‴ mit jedem Auge; Untersuchungen seines Gesichtsfeldes liegen nicht vor. Der Augenspiegel liess jederseits bei hinterem Staphylom eine circumscripte Entzündung in der Gegend des gelben Fleckes erkennen. Es wurde ihm dazumal bei absoluter Schonung der Augen eine abführende Cur verordnet, der er sich bis zum Februar 1871 unterwarf. Bei seiner jetzigen Vorstellung wird beiderseits *Sn.* III kl. nur mit grosser Mühe in einzelnen Buchstaben erkannt; durch Gläser keine Correction möglich. Das ganze Bereich der Macula entschieden stumpf, in seiner Perceptionsfähigkeit bedeutend gestört; periphere Netzhautparthien völlig intact. Pupillen von normaler Grösse und Reaction. Aeusserlich keinerlei Entzündungserscheinungen an den Augen wahrnehmbar.

Augenspiegel. Ein hinteres Staphylom mässigen Grades umgiebt die Papille ringförmig; dieselbe erscheint oval, mit ihrem Längsdurchmesser horizontal gestellt. Die Netzhautgefässe sind von völlig normalem Verlauf und Füllung. Der gesammte Hintergrund zeigt zahlreiche dunkelpigmentirte Streifen und Inseln, zwischen denen sich die Chorioidealgefässe wie rothe Bänder hinziehen. Es beruht dieses so sehr deutliche Hervortreten der Aderhautgefässe auf einer Atrophie des Pigments im epithelialen Blatt und einer starken Pigmentirung des Chorioidealstroma und ist durchaus nicht als eine pathologische Veränderung anzusprechen. Die Nüancirungen in der Färbung des normalen Hintergrundes sind übrigens sehr zahlreich und werden dieselben auf einer besonderen Tafel (IX) zur Darstellung gebracht werden.

In der Gegend des gelben Fleckes, wenig mehr wie ½ Papillen-Breite vom Sehnerven-Eintritt entfernt, erscheint ein gelbgraues, rundliches Exsudat von circa ¼ Papillen-Grösse, das Chorioidealgefässe wie Stroma völlig verdeckt. Im Centrum des Exsudatpfropfes ein winziges, minimales Blutextravasat, sowie an der oberen und unteren Seite desselben gleichfalls Blutergüsse, aber von grösserer Ausdehnung. Dieselben erscheinen in einem dunkleren Blutroth, lassen die bunte Chorioidealzeichnung überall durchschimmern und verlieren sich allmählich gegen die Peripherie hin.

In keinem anderen Theil des Hintergrundes eine Spur von entzündlichen Processen zu entdecken.

Linkes Auge ähnlicher Befund.

Figur 6. Derselbe Process, ½ Jahr später gezeichnet.

Patient stellt sich nach ½ Jahr wieder vor mit ganz bedeutenden subjectiven Störungen. Er kann gewöhnliche Druckschrift gar nicht mehr lesen, ebensowenig schreiben. Er sieht *Sn.* XI kl. in 3″ einzelne Buchstaben; Gläser corrigiren nicht. Von einem 8buchstabigen Wort erscheinen nur die beiden ersten und letzten Buchstaben deutlich und werden erkannt, die mittleren fallen vollständig aus; es ist also eine sehr deutlich ausgeprägte centrale Amaurose vorhanden. Die peripheren Netzhautparthien sind völlig intact und Patient kann sich hiermit sehr gut auf der Strasse und im Zimmer orientiren, wohl auch seinen gewöhnlichen Beschäftigungen nachgehen, nur Schreiben und Lesen, sowie alle feinere Arbeit ist unmöglich. Allgemeinbefinden kaum gestört zu nennen.

Augenspiegel. In der Gegend des gelben Fleckes, entsprechend dem früheren Exsudatpfropf, findet sich eine schmutzige, grauweisse, ovale Stelle, deren innerer Rand einen leichten, schwarzen Pigmentsaum zeigt. Von dem ausgetretenen Blut ist nirgends eine Spur zu entdecken. Die jetzige weissgraue Färbung ist sehr bedeutend von der früheren gelben verschieden. Wir müssen nach diesem Befund auf ein Erlöschen des entzündlichen Processes auf dem rechten Auge schliessen; nach völliger Resorption des gesetzten Exsudates, wie des ausgetretenen Blutes hat sich an Stelle des durch die entzündlichen Processe zertrümmerten Gewebes eine Narbe gebildet, die sich ophthalmoscopisch als weissgraue Stelle darstellt. Der Process ist hier in diesem Fall offenbar ziemlich heftig und tiefgehend gewesen; er hat mit totaler Zerstörung der betroffenen Netz- und Aderhautparthie geendet und hat sich an Stelle der destruirten Parthien ein Narbengewebe gebildet, das natürlich nicht die Spur einer Functionsfähigkeit, wie sie sonst den retinalen Organen zukommt, besitzt. Die Prognose wird hiernach für die Functionsfähigkeit des Auges keine besonders glänzende sein; die jetzigen Beschwerden werden sich nur wenig ändern und die Erregbarkeit des gelben Fleckes für immer verloren sein.

Das linke Auge zeigt immer noch die Anzeichen einer noch bestehenden floriden Entzündung.

Figur 7. Abgelaufene *Retinitis circumscripta ad maculam.* L. A.

Die Zeichnung ist dem linken Auge eines 28jährigen Candidaten der Theologie entlehnt, der schon längere Zeit wegen Schwachsinnigkeit sich in einem Hospital befindet. Anamnestische Angaben sind bei dem Geistes-

zustand des Kranken natürlich nicht zu verwerthen; er behauptet nie auf dem linken Auge erkrankt gewesen zu sein. Das rechte Auge liest *Sn.* $I\frac{I}{II}$ 4—6. III—10. +10. III—6. —7 $S=\frac{4}{5}\frac{0}{0}$; mit keinem Glase weiter zu corrigiren. Das linke Auge ist amblyopisch; *Sn.* $VI\frac{1}{II}$ kl. —4″ einzelne Buchstaben mühsam; +6 $III\frac{I}{II}$ kl. — 6″. *S* für die Ferne $=\frac{4}{7}\frac{}{0}$; Convexgläser verbessern, Concavgläser verschlechtern für die Ferne; Bau hypermetropisch. Gesichtsfeld nicht zu bestimmen möglich. Während das rechte Auge eine auf $2\frac{1}{2}'''$ erweiterte, nicht reagirende Pupille zeigt, ist die des linken Auges völlig normal.

Augenspiegel. Papille sowie Netzhautgefässe gesund. In der Gegend der ***Macula lutea*** findet sich ein schwarzbrauner, langgestreckter, gegen das temporale Ende hin verdickter, gegen die Papille zu sich zerfasender Pigmentheerd. Die Färbung ist schwarzbraun, an einzelnen Stellen stark verdunkelt, an anderen heller. Regellos um denselben herum finden sich diverse kleine hellglänzende, weisse atrophische Stellen. Im grösseren Umkreis um diese ganze Parthie herum, besonders ihren oberen Umfang, ist die Färbung des Hintergrundes eine hellrothe, gegen das Roth des anderen Hintergrundes ziemlich stark contrastirende. Gegen den normalen Hintergrund grenzt sich dieselbe durch einen schmutzig braunrothen, dunkleren Saum ab. Die Netzhautgefässe laufen bis an den Pigmentheerd heran, um dann spurlos zu verschwinden. Chorioidealgefässe sind nirgends sichtbar.

Es ist also hier offenbar früher eine acute, auf die Macula beschränkte Retinitis vorhanden gewesen und weist der jetzige Befund nur die Residuen derselben nach. Dieselbe hat neben einer Wucherung des Pigments und einzelnen kleineren partiellen Atrophien des Netz- und Aderhautgewebes hauptsächlich zu einer Atrophie des epithelialen Pigmentblattes geführt. Mit Resorption des dunklen Pigments hat an der betreffenden Stelle das Roth des normalen Hintergrundes an Sättigung verloren, ist heller und fahler geworden. Die Grenze der früheren Entzündung markirt sich durch den die ganze Parthie umgebenden braunrothen Saum.

Figur 8. Veränderungen an der *Macula lutea* bei Verletzung des knöchernen Supraorbitalrandes. R. A.

Patient, ein 22jähriger kräftiger, gut genährter Soldat, wurde, $\frac{1}{4}$ Jahr bevor er sich vorstellte, durch einen Granatsplitter am rechten oberen Orbitalrand, in dessen äusserer Hälfte verwundet. Bedeutende Verunstaltungen der betroffenen Knochenparthien sind nicht vorhanden, viel-

mehr ist deren Configuration wenig beeinträchtigt, der obere Orbitalrand ziemlich scharf zu fühlen; wohl aber ist eine bedeutende, dem Knochen adhärirende Hautnarbe vorhanden. Sofort nach erlittener Verletzung will Patient eine bedeutende Herabsetzung des Sehvermögens bemerkt haben, doch ist diese Angabe nur mit Vorsicht aufzunehmen, da die eine jede Verwundung begleitenden Complicationen, wie Blutung, Schwellung der benachbarten Weichtheile, möglicherweise auf rein mechanischem Wege den Gang der Lichtstrahlen zum Auge unterbrochen haben können. Sobald aber nach Beseitigung dieser Complicationen das Auge wieder ungehindert geöffnet werden konnte, wurde auch sofort eine entschiedene Herabsetzung des Sehvermögens des rechten Auges constatirt, doch liegt eine Leseprobe aus jener Zeit nicht vor. Jetzt sieht Patient *Sn.* XX kl. in circa 12″, mit + 6 V $\frac{I}{II}$ kl. in circa 6″; ausserdem ist ein centrales Scotom vorhanden, das mehr nach rechts vom Fixationspunkt gelegen ist. Die Beweglichkeit des Bulbus ist in keiner Weise gestört, Entzündungserscheinungen fehlen gänzlich; Pupille circa 2½‴ weit, reagirt ziemlich träge. Allgemeinbefinden ungetrübt, keinerlei Zeichen einer Störung der cerebralen oder spinalen Functionen.

Augenspiegel. Medien völlig klar; Linse und Glaskörper durchaus nicht getrübt. Papille und Netzhautgefässe halten sich vollkommen im Bereich des Gesunden. Hintergrund bis auf die Gegend des gelben Fleckes normal. Hier nun zeigt sich eine circa ¼ Papille lange blassrothe Stelle, die von einer braunrothen, getüpfelten, fleckigen Zone umgeben ist, die sich allmählich in das normale Roth des gesunden Hintergrundes verliert. Dicht um das blassrothe Centrum des ganzen Heerdes ist diese Zone entschieden dunkler gefärbt, wie gegen die Peripherie hin; im Centrum selbst findet sich ein kleiner, unbedeutender braunrother Fleck, der gegen die blassrothe Umgebung scharf absticht. Die Netzhautgefässe gehen bis an die braunrothe Zone heran, um dann in derselben zu verschwinden.

Wir haben es nach diesem Befunde hier wohl mit einer Blutung in die Gegend der Macula zu thun. Direct hat der Bulbus selbst keine Quetschung erfahren, vielmehr ist ihm dieselbe durch die vom supraorbitalen Rand auf ihn übertragene Erschütterung zugefügt worden.

Figur 9. Veränderungen um die Papille und *Macula lutea* bei Contusion des Bulbus. R. A.

Patient, ein 25jähriger, kräftiger Soldat, hatte bis zum Tage seiner Verwundung, am 6. August 1870 bei Wörth, nach seiner Angabe ein völlig ungetrübtes Sehvermögen. Er erhielt an jenem Tage eine Kugel,

die am linken äusseren Orbitalwinkel eintrat, das linke Auge völlig zerstörte, durch die innere Orbitalwand in die Nase trat, durch dieselbe hindurchging und in die rechte Orbita nach Zertrümmerung des rechten Thränenbeins eintrat. Hier durchbohrte sie den Boden derselben und trat ungefähr in der Mitte des unteren Orbitalrandes wieder aus; ihre Austrittsstelle lässt sich jetzt als ziemlich weit klaffende Spalte durch die Haut hindurch fühlen und circa 5″ in die Orbita hinein verfolgen. Die Lidhaut sowie die Lidknorpel des rechten Auges sind intact, kein En- oder Ectropium vorhanden; überhaupt zeigt das Auge weder in seinen Hilfs-, noch Schutzorganen eine deren Function behindernde Verunstaltung. Die Beweglichkeit des Bulbus ist nach keiner Seite hin beschränkt. Das linke Auge ist enucleirt, wenn kann Patient nicht angeben; ein beweglicher Stumpf, der das Tragen eines künstlichen Auges gestattet, ist vorhanden.

Sofort nach der Verletzung verlor Patient das Bewusstsein und blieb circa 5 Stunden auf dem Schlachtfeld liegen. Nach dem Erwachen war er vollständig erblindet und blieb dies gegen 14 Tage; erst dann stellte sich ganz allmählich das Sehvermögen auf dem rechten Auge wieder ein. Jetzt sieht er *Sn.* XIV kl. einzelne Buchstaben mit + 5 $V\frac{I}{II}$ kl. in 5″. Centrale Stumpfheit entschieden vorhanden. Der Anfang eines Wortes erscheint deutlicher wie Mitte und Ende. Pupille von normaler Weite und Reaction. Entzündungsreste am Bulbus nicht vorhanden.

Augenspiegel. Die Papille kann trotz ihres ausgesprochen gelbrothen Teints doch als leicht atrophisch angesehen werden. Die Netzhautgefässe sind entschieden sparsam und dünn. Um die Papille läuft concentrisch ein schmaler, grauer Ring, der sich gegen die Macula hin plötzlich zu einem circa ½ Papillen grossen grauen Heerd ausdehnt, der einzelne Zacken und Ausläufer sowohl nach Oben wie gegen die Macula hin ausschickt. Zahlreiche, dunkele bis tief schwarze Pigmentschollen finden sich über diesen grauen Heerd hin zerstreut. Die Netzhautgefässe ziehen deutlich und scharf gezeichnet über die erkrankte Parthie hin.

Wir haben es hier mit den Resten eines Blutergusses am hinteren Pol des Auges zu thun. Nach dem Lauf der Kugel kann die erkrankte Stelle unmöglich direct getroffen worden, vielmehr die Contusion des Bulbus nur an seiner inneren, unteren Parthie erfolgt sein. Die hierdurch ausgelooste Blutung an der *Macula lutea* scheint mehr die tieferen Netz- und oberflächlicheren Aderhautschichten getroffen zu haben; die oberflächlichen Netzhautschichten sind dagegen nach dem Befund der allerdings atrophischen, aber doch überall deutlich sichtbaren Retinalgefässe intact geblieben; es möchten somit wohl die Chorioidealgefässe als

Quelle der Blutung angeschuldigt werden können. Durch die Blutung ist es offenbar zu einer Zertrümmerung der betroffenen Parthien gekommen und hat sich das hierdurch freigewordene Pigment regellos an diversen Punkten der beschädigten Stelle angehäuft. Die graue Färbung möchte ich auf eine an Stelle der zerrissenen Gewebe entstandene Bindegewebsneubildung beziehen. Der Befund würde also eine Narbe in den tieferen Retinal- und oberflächlichen Chorioidealschichten repräsentiren.

Tafel IX.

Physiologische Pigmentirungsnüancen der Chorioidea.

Es kommen auf dieser Tafel verschiedene Variationen in der Färbung des ophthalmoscopischen Bildes zur Darstellung, die aber alle trotz ihres eigenthümlichen Verhaltens noch als physiologische Formen angesehen werden müssen, durchaus nicht in das Gebiet der pathologischen Veränderungen gewiesen werden dürfen. Die eigenthümliche Färbung und Zeichnung einzelner dieser Bilder mag vielleicht im Anfang von Ungeübten als Ergebniss krankhafter Processe angesehen werden, doch sind dieselben durchaus normale, physiologische Erscheinungen, bedingt durch die so differenten Pigmentirungsverhältnisse der Chorioidea, wie ihres Epithelblattes. Diese von der gewöhnlichen Färbung des Hintergrundes so bedeutenden Abweichungen machen ihre Kenntniss für den Praktiker durchaus wünschenswerth und wichtig.

Die dem Hintergrund eigenthümliche gelbrothe Färbung wird einzig und allein durch die Chorioidea, durch deren colossalen Gefässreichthum erzeugt, erfährt aber durch Pigmententwickelung in verschiedenen Schichten derselben eine wesentliche Modificirung. Vor Allem wird durch das zwischen Ader- und Netzhaut eingeschobene, pigmentführende Epithelblatt die rothe Chorioidealfarbe gedämpft; je stärker die Pigmentanhäufung in diesem Blatt ist, um so mehr verdunkelt sich natürlich der ursprüngliche rothe Ton, sodass er schliesslich in ein dunkles Schwarzroth übergeht, wie wir es besonders bei sehr brünetten Personen häufig zu beobachten Gelegenheit haben. Je pigmentärmer dagegen die Epithelschicht ist, um so intensiver wird das Roth des ophthalmoscopischen Bildes; es gewinnt dann überhaupt das die Chorioidea deckende Epithelblatt an Transparenz und lässt nun die Gefässe der Aderhaut mehr weniger deutlich durchleuchten. — Ein anderer für den Farbenton des Hinter-

grundes sehr gewichtiger Factor ist die Pigmentbildung in dem Stroma der Aderhaut selbst, zwischen ihren Gefässen. Findet sich hier eine bedeutendere Anhäufung von Pigmentzellen, so kann das Hintergrundsbild unter gewissen Verhältnissen ein ganz eigenthümliches Aussehen gewinnen; ist nämlich gleichzeitig die Epithelschicht pigmentarm, so lässt sie das Pigment des Chorioidealstroma sehr deutlich durchschimmern. Es erscheinen dann verschiedene dunkle, braunschwarze Inseln, Flecke und Striche über den ganzen Hintergrund verbreitet, zwischen denen sich die Chorioidealgefässe als rothe Bänder hindurchschlängeln. Zeigt dagegen das Epithelblatt seinen gewöhnlichen Pigmentgehalt, so wird von der stärkeren Pigmentirung des Aderhautgewebes nur wenig bemerkbar; höchstens macht sich eine dunklere Färbung des ganzen Bildes geltend. Zeichnet sich das Stroma der Chorioidea durch eine ganz besondere Armuth an Pigmentzellen aus und ist zugleich auch das Epithelblatt weniger pigmentirt, was sehr häufig gleichzeitig vorzukommen pflegt, so erfährt die Tönung des Hintergrundes eine ganz bedeutende Veränderung; sie erscheint dann in einer viel helleren Nüancirung. Es mischt sich nämlich in diesem Fall von der durch die Chorioidea leicht durchschimmernden Sclera ein weisslicher Ton dem Chorioidealroth bei und lässt dasselbe so natürlich in einer helleren Nüance erscheinen. — Eine leichte Dämpfung erfährt die Färbung des ophthalmoscopischen Bildes immer durch die Netzhaut; dieselbe ist zwar transparent, lässt die Chorioidea in ihren verschiedenen Farbennüancen durchleuchten, mischt ihr aber stets ein leichtes Grau bei; besonders deutlich kann man dies bei recht dunkel pigmentirtem Hintergrund erkennen, hier sieht man die Retina wie einen leichten grauen Schleier über der Chorioidea liegen; auch dicht um den Sehnerven-Eintritt kann man dies recht deutlich beobachten, da hier die Netzhaut zumeist eine leichte Verdickung erfährt. Bei hellem Hintergrund kommt die Netzhaut nur schwer zur Erscheinung, da sich ihr leichtes Grau nicht scharf gegen einen hellen Untergrund abheben kann. — Eine Stelle des Hintergrundes erscheint fast constant um einen Ton dunkler pigmentirt, wie die sie umgebenden Parthien; dies ist die Gegend des gelben Fleckes. Es characterisirt sich dieselbe zumeist als ein kleiner dunkelrother Fleck, dessen Centrum oft in einem noch dunkleren Roth erscheint. Es rührt dies offenbar daher, dass einmal die Chorioidea in der Gegend der *Macula lutea* meist pigmentreicher zu sein pflegt und dann die Netzhaut ganz constant gerade an dieser Stelle bedeutend an Dicke verliert, sich ganz erheblich verdünnt. — Ein nicht selten die Macula concentrisch einschliessender, schmaler weisser Ring

scheint auf einen Reflex des Bindegewebsgerüstes der Retina zurückzuführen zu sein.

Figur 1. Starke Pigmentirung des Chorioidealstroma des rechten Auges einer 46jährigen, sehr brünetten Frau.

Beide Augen der betreffenden Person zeigen nach keiner Seite hin eine pathologische Veränderung. S ist $= 1$. Der Refractionszustand entspricht einer Hypermetropie von $\frac{1}{30}$. Auffallend ist die stark pigmentirte, fleckige Zeichnung des ophthalmoscopischen Bildes. Die ganze äussere Hälfte des Hintergrundes erscheint in einem schwarzrothen Ton, durch den nur vereinzelt hier und da ein Chorioidealgefäss mehr weniger deutlich hindurchschimmert. Die Gegend der Macula hebt sich gegen diese dunkel tingirte Umgebung als ein dunkelrother Punkt ziemlich scharf ab. Gegen die innere Hälfte des Hintergrundes hin verschwindet diese gleichmässige dunkle Färbung allmählich und macht einer sehr characteristischen fleckigen, streifigen Zeichnung Platz. Es erscheinen hier zahlreiche grössere und kleinere, unregelmässig gestaltete, grauschwarz gefärbte Inseln, zwischen denen sich die Chorioidealgefässe als rothe Bänder hindurchwinden. Am deutlichsten präsentirt sich diese Zeichnung um die Papille herum in einer Ausdehnung von circa 3 Papillen Breite; gegen die Peripherie hin verliert sie dann allmählich an Schärfe und Deutlichkeit.

Es beruht diese Erscheinung theils auf einer unregelmässigen Vertheilung im Pigment des epithelialen Blattes, theils auf dem starken Pigmentgehalt des Chorioidealgewebes selbst. Während in der Gegend der Macula sich das epitheliale Pigmentblatt als leicht verdickt und pigmentreicher zeigt, ist in der medialen Hälfte des Hintergrundes gerade das Gegentheil der Fall; natürlich erscheint dort, wo das Pigmentblatt stärker ist, der Hintergrund in einer mehr gleichmässigen dunklen Färbung, während an einer pigmentärmeren Stelle die Chorioidea durch das Epithelblatt hindurchschimmert, wie auf der ganzen inneren Hälfte. Da nun das Chorioidealstroma gleichzeitig zahlreiche Pigmentzellen führt, so erscheint dasselbe grauschwarz, während die Chorioidealgefässe wie rothe Bänder sich durch das Stroma hinziehen und dasselbe in diverse kleinere und grössere Inseln theilen. Natürlich tritt diese Zeichnung in der medialen Hälfte bei dem hier mangelnden deckenden Pigment-Epithel sehr deutlich hervor, in der temporalen dagegen entschieden zurück.

Figur 2. Pigmentarmuth des Epithelblattes sowie der Chorioidea selbst, mit deutlicher Zeichnung der *Vasa vorticosa*. L. A.

Diese Zeichnung ist dem linken Auge eines 13jährigen Knaben entnommen, der sich durch ein allgemeines Zurückbleiben seiner körperlichen Entwickelung auszeichnet. Es ist ein zartes, schwächliches Kind mit sehr graciler Muskulatur, Haare hellblond, Iris wasserblau. Kopf in seinem Längsdurchmesser entschieden verkürzt, Brachycephalus. $S = \frac{1}{2}$; + 20 das schärfste Glas für die Ferne. Bau stark hypermetropisch.

Der Hintergrund erscheint in einem hellen Gelbroth, das sich besonders gegen die Peripherie hin aufhellt, um Macula und Papille an Sättigung der Färbung aber wieder etwas zunimmt. Beim Blick nach unten erscheinen in der oberen Hälfte des ophthalmoscopischen Bildes sehr deutlich hervortretende *Vasa vorticosa*. Von allen Seiten strömen hier die Chorioidealgefässe zusammen und vereinen sich zu grösseren dicken, gemeinschaftlichen Gefässstämmen, die sich durch ihre scharfen Contouren, wie intensive rothe Färbung sehr scharf gegen den hellen Hintergrund absetzen. Solche Gefässstämme zeigen sich im Bereich der gezeichneten Parthie 3. Während in den mehr peripherisch gelegenen Stellen die Gefässe der Aderhaut sehr deutlich sich präsentiren, verlieren sie gegen das Centrum hin bedeutend an Schärfe der Zeichnung; werden verwaschen und verschwommen.

Die Erklärung für diese Form des Hintergrundes liegt in der Pigmentarmuth des Uvealtractus. Sowohl Chorioidea wie Epitheldecke sind äusserst pigmentarm; es erscheint, da jede Beimischung eines dunkleren Farbentones ausgeschlossen ist, der Hintergrund in einem viel helleren Roth wie gewöhnlich, das noch durch einen weissen Ton der Sclera, die durch die transparentere Chorioidea hindurchleuchtet, erhöht wird. Gegen die Macula hin wird die Färbung um einen Ton dunkler, da in dieser Gegend meist die Pigmentirung eine ausgesprochenere zu sein pflegt. Gegen die hellrothe Färbung des Hintergrundes müssen natürlich die viel dunkleren grossen Chorioidealgefässe erheblich contrastiren und so kommt es denn, dass wir dieselben hier bis zu ihrem Zusammenfluss zu den grossen Stämmen der *Vasa vorticosa* sehr deutlich verfolgen können.

Die *Papilla nervi optici* ist in ihren Grenzen leicht verschleiert; die Retinalgefässe sind normal.

Die entschieden zurückgebliebene körperliche Entwickelung darf hier wohl als Grund der so characteristischen Form des ophthalmoscopischen Bildes angesprochen werden, wie sich wohl auch die Hypermetropie, sowie die herabgesetzte Sehschärfe in der mangelnden Entwickelung des Schädels und der Bulbi begründen mag.

Figur 3. Leichte Verdickung der Netzhaut um den Sehnerven-Eintritt. R. A.

Es ist diese Zeichnung dem rechten Auge einer 35jährigen, völlig gesunden, brünetten Frau entnommen. Der Hintergrund erscheint durchaus in dem gewöhnlichen Roth; die Macula hebt sich als dunklerer Fleck sehr deutlich von ihrer Umgebung ab. Um die *Papilla nervi optici* herum erscheint in einer Ausdehnung von circa ½ Papillenbreite ein blaugrauer Hof, der sich allmählich in das ihn umgebende Roth verliert. Die Netzhautgefässe sind in keiner Weise im Bereich dieses Hofes verändert, erscheinen völlig normal. Es beruht diese ganze Erscheinung nur auf einer Verdickung der Retina um die Eintrittstelle des Sehnerven herum.

Figur 4. Normale *Macula lutea* mit sehr deutlichem weissen Reflexring. L. A.

Diese Figur ist dem linken Auge eines 19jährigen, brünetten jungen Mannes entnommen, das anderweitige krankhafte Veränderungen nicht aufzuweisen hatte. Refraction hypermetropisch. Die Macula zeigt sich hier sehr deutlich als ein röthlicher Fleck, der durch seine dunklere Färbung merklich gegen den übrigen Hintergrund absticht. Das Centrum der ganzen Parthie erscheint als kleiner circumscripter heller Punkt. Die Gegend des gelben Fleckes umgiebt in Form eines concentrischen Ringes ein mehr minder heller, weisser Reflexring, der mit der Stellung des Spiegels an Intensität gewinnt oder verliert; der gelbe Fleck selbst zeigt einen derartigen Reflex nicht, sondern wird nur von demselben umgeben. Sein Entstehen führt man auf einen Reflex in dem Bindegewebsgerüst der Nervenfaserschicht zurück.

Tafel X.

Staphyloma posticum.

(Sclerotico-chorioiditis posterior.)

Das hintere Staphylom ist eine so häufige, in so zahlreichen Formen auftretende Erkrankung des hinteren Augenpols, dass ich mich veranlasst gesehen habe, dieselbe in verschiedenen Abbildungen zur Darstellung zu bringen. Es stellt sich anatomisch diese Erkrankung, wie wir schon bei Erklärung von Tafel VIII gesehen haben, als eine Ausbuchtung des hinteren Augenpols mit mehr weniger ausgeprägter Atrophie der betreffenden Gewebe dar, und ist der ganze Process als eine reine Druckatrophie aufzufassen (s. Seite 45). Es beginnt die Erkrankung weitaus in der grössten Mehrzahl der Fälle an der temporalen Seite der *Papilla nervi optici* und characterisirt sich ophthalmoscopisch zu dieser Zeit als schmale weisse Sichel längs des äussern Randes der Papille. Es findet dieser fast constante Angriffspunkt der Erkrankung seine Erklärung nach Schweigger in den anatomischen Verhältnissen der Chorioidea. Diese ist nämlich in der nächsten Umgebung der Sehnervenpapille ganz besonders fest mit dieser und der Sclera verwachsen, kann also dem gegen sie wirkenden Druck des Bulbusinhaltes weniger ausweichen und wird dem Zug der sich unter dem Druck wölbenden Sclera viel entschiedener folgen müssen, wie die anderen Parthien, die ihrer laxeren Verbindung mit der Sclera halber sich viel mehr dem Zug derselben entziehen können. Auf diese Weise wird es natürlich an dieser ganz besonders gezerrten und gedehnten Stelle der Chorioidea zuerst zu einer Atrophie ihres Gewebes kommen. Auf die weiteren Veränderungen, die sich durch die gesteigerten Druckverhältnisse an den Scheiden des Sehnerven geltend machen, muss ich auf Donders*), v. Ammon**), v. Jäger***) verweisen. — Ophthalmoscopisch präsentirt sich die ausgebuchtete, atrophische Parthie als ein glänzend

*) Donders. a. a. O. p. 314—317.

**) v. Ammon. Zeitschrift für Ophthalmologie p. 250.

***) v. Jaeger. Ueber die Einstellungen des dioptrischen Apparates im menschlichen Auge. Wien 1861. p. 62 u. f.

weisser Fleck; die atrophirte Chorioidea lässt das weisse Scleralgewebe durchleuchten und so verschwindet denn die gewöhnliche rothe Hintergrundsfarbe, die ja hauptsächlich durch die Gefässschichten der Aderhaut bedingt wird. Im Bereich der atrophischen Parthie finden sich meist hier und da regellos zerstreut strich- und punktförmige graue Flecke, Reste des atrophirten Chorioidealstroma, sowie auch der Rand des Staphyloms häufig einen mehr oder minder breiten dunklen Pigmentsaum zeigt, der seine Entstehung dem sich hier anhäufenden, aus den gesprengten Epithelzellen ausgetretenen Pigment verdankt. Bei bedeutenderer Ausdehnung des Staphyloms sind die Grenzen desselben häufig leicht geröthet, hyperämisch, hier und da mit kleineren Blutextravasaten besetzt, ein Zeichen, dass sich eine chronische Entzündung, die stets einen sehr schleichenden Verlauf besitzt, entwickelt hat. Es ist jedoch die Entzündung der Chorioidea, die sich übrigens durchaus nicht so häufig einstellt, stets das Secundäre, entwickelt sich erst, wenn der atrophische, staphylomatöse Process eine grössere Ausdehnung erreicht hat; jedes hintere Staphylom also, wie es jetzt meist üblich ist, als einen entzündlichen Process der Chorioidea aufzufassen und als Chorioiditis zu bezeichnen, entspricht durchaus nicht der Natur dieses krankhaften Vorganges. Wie sich jedes organische Gewebe unter einem mässigen, constanten Druck, ohne mit einer Entzündung zu reagiren, einfach durch Schwund und Atrophie seiner Bestandtheile zurückbildet, seinen ursprünglichen Gewebscharacter vollständig einbüsst, so reagirt auch die Chorioidea auf den constant wirkenden Druck des Bulbusinhaltes in ganz derselben Weise mit Atrophie und Schwund ihrer ursprünglichen Gewebselemente.

Durch die veränderten Niveauverhältnisse im Bereich des hinteren Bulbusabschnittes muss natürlich auch der Sehnerv eine Veränderung seiner Stellung erfahren. Er kann bei Ausbuchtung eines Theiles seiner benachbarten Parthie nicht mehr in seiner ursprünglichen Stellung verbleiben, sondern muss sich auch nach der Seite der Ausbuchtung hin senken; in Folge dessen erscheint die Papille bei dieser Erkrankung meist oval, mit der grössten Axe in den grössten Durchmesser des Staphyloms gestellt. Es ist diese Form natürlich nur eine scheinbare, durch die perspectivische Verkürzung bedingt, in der wir den Sehnerven bei seiner verschobenen Stellung erblicken müssen.

Die Netzhautgefässe erfahren bei der in Rede stehenden Erkrankung nur unbedeutende Veränderungen. Durch die stärkere Spannung, die sie im Bereich der ausgebuchteten Parthien erfahren müssen, erscheinen sie hier weniger geschlängelt, mehr gedehnt und gestreckt.

Die Gegend des gelben Fleckes wird sehr häufig in den Process hineingezogen und zeigt dann ähnliche Veränderungen. Im Beginn zeichnet sie sich durch eine hellere, gelbrothe Färbung aus, mit einzelnen röthlich braunen Flecken und Punkten und deutlich sichtbar werdenden Chorioidealgefässen (Figur 3); greift der Process weiter um sich, so kommt es zur Bildung regellos gruppirter heller, weisser Flecken und Streifen, mit zerstreuten Pigmentflecken und hier und da deutlich hervortretenden Chorioidealgefässen (Figur 4) sowie zu kleineren Netzhautblutungen. Eine durch ihren schleichenden Verlauf sich characterisirende, auf die Macula localisirte Entzündung der Netzhaut — *Retinitis circumscripta ad maculam* Tafel VIII — pflegt sich gleichfalls dann nicht selten zu entwickeln. Bei sehr hochgradigem Staphylom kommt es schliesslich zur Bildung regellos über den Hintergrund zerstreuter secundärer atrophischer Heerde, von verschiedenster Grösse und Gestalt (Figur 5).

Figur 1. Hinteres Staphylom des rechten Auges eines 21 jährigen Schreibers. Das Staphylom beschränkt sich hauptsächlich auf die temporale Seite der Papille; der Saum desselben ist leicht pigmentirt; Reste des Chorioidealgewebes erscheinen als graugelbe Flecke auf dem glänzendweissen Hintergrund. Der sonstige Hintergrund noch normal. *Sn.* I $\frac{I}{II}$ 2—4½ . III—6 . —6 *S* für die Ferne = $\frac{8}{70}$, nicht weiter zu verbessern. Linkes Auge hochgradig amblyopisch. Leichte Insufficienz der *Mm. interni* und scheinbarer *Strabismus convergens*, hervorgerufen durch bedeutende Herabsetzung der Grösse des ∠ *α*.

Figur 2. Hinteres Staphylom des rechten Auges einer 57jährigen Frau. Der Process umgiebt ringförmig die ganze Papille und dehnt sich besonders nach unten zu aus. Der Rand der Atrophie ist hier und da mit Pigmentschollen umsäumt. *Synchysis corporis vitrei;* geballte, flottirende Glaskörpertrübungen. Myopie $\frac{1}{7}$.

Figur 3. Hinteres Staphylom des rechten Auges eines 35jährigen Schreibers, ringförmig die Papille umgebend. An der medialen Seite der Atrophie ein kleines frisches Blutextravasat und einzelne Pigmentschollen. Die Gegend der *Macula lutea* zeichnet sich durch eine hellere, gelbrothe, fleckige Färbung aus; einzelne sehr deutliche Chorioidealgefässe ziehen sich über dieselbe hin, sowie auch an anderen Stellen des Hintergrundes. Im Bereich des Staphyloms diverse kleine, meist wenig geschlängelte Netzhautgefässe sichtbar. Myopie $\frac{1}{7}$.

Figur 4. Hinteres Staphylom und Veränderungen an der *Macula lutea* auf dem rechten Auge einer Frau mittleren Alters mit Myopie $\frac{1}{10}$.

An der temporalen Seite der Papille ein hinteres Staphylom mittleren Grades von gewöhnlicher Färbung und Form. An der Macula vier strichförmige, glänzendweisse, atrophische Heerde; zugleich ist ihre Umgebung in weiterer Ausdehnung hellgelb, fleckig, einzelne kleine Chorioidealgefässe werden sichtbar. Die Papille erscheint oval, mit der grössten Axe senkrecht gestellt.

Figur 5. Sehr grosses, diffuses hinteres Staphylom einer 67jährigen Frau, rechterseits. Will von Kindheit an myopisch gewesen sein.

Das linke Auge ist vor mehreren Jahren durch ein Stück Holz verletzt worden und zeigt jetzt *Cataracta* und *Luxatio lentis;* Lichtempfindung noch vorhanden. Das rechte Auge hat *Cataracta incipiens;* Linsenkern noch völlig frei und durchsichtig; Trübungen peripherisch. Starke Glaskörpertrübungen. *Sn.* IV mühsam in 3″; wenig durch Gläser zu corrigiren.

Augenspiegel. Rings um die Papille findet sich eine ausgedehnte Chorioidealatrophie, die an ihrer breitesten, nach unten gelegenen Stelle über 2 Papillen Breite hat; nach oben ist sie am schmälsten. Ihre Grenzen sind unregelmässig, hier und da leicht gezackt oder ausgebuchtet. Nach Aussen von diesem Heerde, unterhalb der Macula gelegen, finden sich 2 hellglänzende, weisse atrophische Heerde von über Papillen-Grösse. Auf diesen atrophischen Parthien laufen hier und da, sich sehr scharf und deutlich gegen den weissen Hintergrund abhebend, diverse Chorioidealgefässe, welche noch nicht von dem atrophischen Process ergriffen, dem verödenden Einfluss des auf sie ausgeübten Druckes sich bisher entzogen haben. Sie lassen sich über die Grenzen des Staphyloms noch ein gutes Stück in den rothen, normalen Hintergrund hinein verfolgen. Die Netzhautgefässe sind normal, ebenso die rundliche Papille.

Figur 6. Hinteres Staphylom mit sehr breitem Pigmentsaum; dem rechten Auge einer 17jährigen Lehrerin mit Myopie $\frac{1}{17}$ entnommen. Es ist diese Form durch den sehr breiten, sich hauptsächlich nach unten erstreckenden Pigmentsaum auffallend. Sonstige Pigmentablagerungen im Gebiet des Hintergrundes fehlen, das Auge erlangt durch corrigirende Gläser Sehschärfe 1; es ist also von einem krankhaften Process hier nicht die Rede, nur hat die ja ganz gewöhnliche Pigmentumsäumung des Staphyloms hier einen excessiv hohen Grad erlangt. Die Grenzen des Staphyloms sind unregelmässig, zackig. Die Papille von ovaler Form; die Netzhautgefässe normal.

Das linke Auge hat auch Myopie $\frac{1}{17}$ und ein unbedeutendes hinteres Staphylom.

Tafel XI.

Chorioiditis.

Die auf dieser, sowie den folgenden zwei Tafeln zur Anschauung gebrachten ophthalmoscopischen Veränderungen verdanken ausnahmslos ihre Entstehung entzündlichen Affectionen der Chorioidea. In wie weit dieselben nach ihrem ophthalmoscopischem Befunde als verschiedenen Erkrankungsgruppen eigenthümlich angesprochen werden müssen, darüber scheint mir nach dem heutigen Stand unserer Kenntnisse ein endgiltiges Urtheil noch verfrüht. Dass es dem Verlauf, dem Ort des Beginnens, der Form der Erkrankung nach sich besonders gruppirende, typische Erkrankungsformen geben muss, zeigt schon die Mannigfaltigkeit der vorliegenden Bilder, nur sind die ophthalmoscopischen Befunde selbst mit den klinischen Beobachtungen und anatomischen Ergebnissen noch lange nicht so im Einklange, um schon jetzt eine für alle Fälle giltige systematische Eintheilung der Chorioidealentzündungen geben zu können. In der That haben sich auch alle Versuche eine solche aufstellen zu wollen in der Praxis durchaus nicht bewährt. Die von Iwanoff *) aufgestellten vier Gruppen sind zwar anatomisch, mikroskopisch scharf getrennt, doch sind ihre ophthalmoscopischen Differenzen lange nicht präcis und genau genug, um sie mit dem Augenspiegel allein geltend machen zu können; dasselbe gilt von der Eintheilung Nagel's**). Nach dieser sind die Grenzen einer jeden Form soweit gesteckt, so vielfach mit denen anderer Gruppen zusammenlaufend, dass es in der Mehrzahl der Fälle kaum möglich sein dürfte, die massgebende Gruppe sofort und ohne Weiteres für einen ophthalmoscopischen Befund anzugeben. Es sind die ophthalmoscopischen Eigenthümlichkeiten der verschiedenen Gruppen meist noch

*) Iwanoff. Klinische Monatsblätter für Augenheilkunde. VII. p. 470—73.

**) Fetzer. Beitrag zur Lehre von der *Chorioiditis disseminata*. Tübingen 1870.

nicht so scharf und zwingend hervorgehoben worden, dass aus ihnen der Beobachter sich in jedem einzelnen Fall sofort für eine bestimmte Gruppe entscheiden könnte; so lange aber noch der Untersucher bei dem Versuch einer Classificirung der einzelnen Formen mit seinem klinisch-anatomischen Gewissen arg in's Gedränge gebracht wird, in welche Gruppe wohl diese und jene Form passen möchte, so lange entspricht eben die bestehende Eintheilung noch nicht der Natur der Erkrankungen, ist eine künstliche, verfrühte. Ich habe deshalb eine Systematologie der Chorioidealerkrankungen vermieden und mich einfach nur der Namen *Chorioiditis* und *Chorioideo-retinitis* bedient, ausgenommen zwei Formen, denen eine Berechtigung auf eine scharf ausgeprägte Eigenthümlichkeit durchaus nicht abzusprechen ist; dies sind die *Retinitis pigmentosa*, wenn man solche anders hierher rechnen will, und die von Förster*) zuerst genauer und eingehender beschriebene *Chorioiditis areolaris*, welche beide sehr prägnante mikroskopische wie ophthalmoscopische Bilder zeigen. Es liesse sich an diese beiden Formen als dritte wohl noch die specifische Form der *Chorioiditis* anschliessen, die klinisch, wie ophthalmoscopisch als gesonderte, selbstständige Erkrankungsform sich darstellt.

Figur 1. *Chorioiditis* des rechten Auges.

Patient, ein 37jähriger Schaffner, klagt seit circa einem Vierteljahr über erheblich verschlechtertes Sehen auf beiden Augen. Die Erkrankung hat mit Kopf- und Stirnschmerz, leichtem Schwindel angefangen, zu denen sich bald characteristische Flimmererscheinungen gesellt haben; ein heller, glänzender Punkt sollte in beständig zitternder Bewegung vor den Augen schweben. Centraler Defect fehlt; jedes Auge $S = \frac{2}{3}$. Pupillen sind von normaler Grösse, aber träger Reaction. Geschwüre am Penis sind früher dagewesen, doch fehlt jedes andere Symptom von Lues.

Augenspiegel. Glaskörper stark getrübt; sowohl feine staubige Trübungen, die besonders bei schwacher Beleuchtung und gegen die Papille als Hintergrund sich deutlich zeigen, sowie grössere geballte Flocken füllen das *Corpus vitréum* an. Die Papille erscheint durch diese Trübungen stark verschleiert; ihre Grenzen sind zwar deutlich zu erkennen, doch wie mit einem zarten Flor umzogen, ebenso die Gefässeintrittsstelle; die peripherischen Gefässparthien sind deutlicher zu erkennen, wie die centralen, auf der Papille verlaufenden. Hauptsächlich sind in diesem Fall die peripheren Netzhautparthien erkrankt, während die centralen sich eine gewisse Immunität bewahrt zu haben scheinen; nur an der medialen Seite tritt

*) Förster. Ophthalmologische Beiträge. Berlin 1862.

der entzündliche Process näher an den Sehnervenquerschnitt heran. Die erkrankten Parthien präsentiren sich als hellgelbe Plaques von höchst unregelmässiger Form, bald sind es kleinere ovale oder rundliche, längliche Flecken, bald grössere, bis zwei Papillen an Umfang gewinnende Stellen. Die Farbe derselben ist ein schmutziges Gelbweiss, das besonders im Bereich der grösseren Parthien an Weisse gewinnt. Ihre Grenzen sind meist durch Pigmentsäume ziemlich scharf gezogen, besonders bei den kleineren circumscripten Stellen, während die grösseren, diffuseren theilweise ohne merkliche Begrenzung ganz allmählich sich in den benachbarten Hintergrund verlieren. Das Pigment findet sich, wie schon angedeutet, entweder in grösseren Haufen um die Grenzen der Plaques angehäuft, oder ist ganz regellos über die erkrankten Stellen in grösseren oder kleineren Schollen zerstreut. Seine Farbe wechselt zwischen einem ziemlich tiefen Schwarz und helleren Graubraun. An einzelnen Stellen, so in der äusseren Hälfte findet sich auch Pigmentanhäufung auf normalem rothen Hintergrund. Auf den grösseren Heerden zeigt sich ausserdem noch eine nicht unbeträchtliche Anzahl von Chorioidealgefässen, die sich sehr deutlich von dem hellen Untergrund abheben und sich auch noch über die Grenzen der erkrankten Stellen in den gesunden Hintergrund hinein verfolgen lassen, um sich hier aber bald den Blicken des Beobachters zu entziehen. Es finden sich sichtbare Gefässe der Aderhaut jedoch nur im Bereich der grösseren Plaques, die kleineren circumscripten Heerde können dergleichen nicht aufweisen. Die Netzhautgefässe gehen sowohl über diese Chorioidealgefässe wie über die Entzündungsheerde ohne jede Veränderung hin. — In der Gegend des gelben Fleckes erscheinen einzelne Haufen schwärzlicher oder rothbrauner Tüpfel, die sich ziemlich scharf gegen den rothen Untergrund abheben und wohl als Reste eines früheren Blutaustrittes angesehen werden dürften. — Linkes Auge ähnliches Bild.

Es berechtigt dieser Befund zur Annahme einer Chorioidealentzündung, die sich uns nach dem Ergebniss der ophthalmoscopischen Untersuchung in zwei zeitlich verschiedenen Phasen darstellt. Die grösseren diffusen Plaques mit den regellos darüber verstreuten Pigmentmassen und den sich deutlich zeigenden Chorioidealgefässen gehören offenbar einer älteren Entzündungsperiode an; es hat dieselbe zu einer Atrophie, sowohl des Pigmentblattes, wie des eigentlichen Stroma der Aderhaut geführt; die Gefässe derselben treten deshalb nur im Bereich dieser Stellen deutlich hervor und erscheint die ganze Parthie in einem von der durchschimmernden Sclera erborgtem schmutzigem Weiss. Die kleineren

rundlichen, graugelben Parthien scheinen dagegen entschieden jüngeren Datums zu sein. Es sind dies wohl frische Exsudatpfröpfe, die nach Durchbruch der Epithelschicht sichtbar werden; das aus den zerstörten Pigmentzellen frei gewordene Pigment häuft sich um den Rand dieser Stellen an; dieselbe verdecken die unterliegende Chorioidea vollkommen; keine Spur von Gefässen derselben ist in ihrem Bereich zu entdecken. Dass der Process in der Chorioidea liegen muss, zeigen die unverändert über die erkrankten Stellen hinziehenden Netzhautgefässe. Nach Resorption des Exsudates steht wohl zu erwarten, dass sich an den betreffenden Stellen ein ähnliches Bild entwickeln wird, wie es jetzt die älteren, grösseren atrophischen Parthien zeigen.

Die Netzhaut hat sich an dem ganzen Process in keiner Weise betheiligt und zeigt ophthalmoscopisch nirgends irgendwelche krankhaften Veränderungen.

Figur 2. *Chorioiditis* des rechten Auges.

Patient, ein sehr kräftiger, gut genährter, 25jähriger Soldat, erfreute sich bis vor fünf Monaten einer völlig ungetrübten Gesundheit. Dann begann sich allmählich, ohne irgend welche begleitenden Symptome, eine Herabsetzung des Sehvermögens seines rechten Auges herauszubilden, die ihn wegen ihres constanten Fortschreitens zum Arzt treibt. Anderweitige subjective Klagen hat Patient nicht zu machen. Das rechte Auge sieht *Sn.* VIII kl. in 8″ mühsam; +10 IV *Sn.* kl. kaum bis 10″; höchst unsicher. Gesichtsfeldbeschränkung sowie Störungen der centralen Sehschärfe fehlen. Das linke Auge hat Sehschärfe 1.

Augenspiegel. Glaskörper nur in mässigem Grade getrübt; Papille daher in ihren Grenzen ziemlich scharf zu erkennen. — Der Hintergrund bietet ein äusserst buntes Bild dar. Diffus über denselben verbreitet, bis dicht an die völlig normale Papille herantretend und sich weit über die Peripherie hin ausbreitend, vielfach unter einander correspondirend und in einander übergehend zeigen sich zahlreiche hellrothe Flecken von ganz unregelmässiger Gestalt, deren Grenzen durchaus nicht überall scharf gezogen sind. Gegen die Peripherie gewinnen diese Flecken eine immer hellere Färbung und erscheinen schliesslich in ihren äussersten, sichtbaren Ausläufern in einem glänzenden Weiss; sie sind auch in dem peripherischen Bereich mehr gesondert, bilden einzelne selbstständige Heerde, während sie nach dem Centrum hin sich zu grösseren unter einander vielfach anastomosirenden Plaques vereinigen. Ausser diversen unregelmässig über diese weissen, peripheren Heerde verstreuten Pigmentflecken,

von mehrweniger tiefem Schwarz oder Grauschwarz finden sich an diesen Stellen sehr characteristische, gegen das Weiss des Hintergrundes sich scharf abhebende Chorioidealgefässe, von denen im Bereich der mehr central gelegenen Parthien keine Spur sich findet. Je näher an die Papille heran, um so mehr verschwindet das Weiss der peripheren Heerde und verwandelt sich in ein fahles Gelbroth; neben der diffusen, verwaschenen Zeichnung dieser centralen Parthien macht sich ein ziemlich deutliches Erscheinen des Chorioidealstroma geltend, das sich in einer bräunlichen, bandartigen, vielfach in einander verschlungenen Zeichnung präsentirt. — In der Gegend der ***Macula lutea*** findet sich ein kleines, rundliches, chocoladenbraunes Blutextravasat und ausserdem einzelne, tief schwarze Pigmentheerde. Aehnliche Pigmentflecken finden sich nur sparsam über den Hintergrund verstreut; besonders fällt ein durch seine Grösse und Färbung ausgezeichneter auf, der im inneren unteren Quadranten sich vorfindet. Die Netzhautgefässe streichen, ohne irgend welche Veränderung zu erfahren, über die erkrankten Parthien hin; auch zeigt sonst die Retina nirgends Spuren einer Betheiligung an dem krankhaften Process.

Wir haben es hiernach mit einer endzündlichen Affection der Chorioidea zu thun, die offenbar von der Peripherie nach dem Centrum hin sich entwickelt hat. Die weissen peripherischen Plaques weisen darauf hin, dass hier der Process schon erloschen ist. Es hat sich an diesen Stellen eine Zerstörung der Chorioidea in ihrer ganzen Dicke ausgebildet, der nur einige Gefässe derselben entgangen sind; an Stelle der destruirten, atrophischen Aderhaut erblicken wir jetzt die weisse Sclera, auf der sich die noch erhalten gebliebenen Chorioidealgefässe, sowie diverses Pigment sehr deutlich abheben. Weiter nach dem Centrum zu scheint der Process noch floride zu sein, er hat hier erst zu einer Atrophie des epithelialen Blattes geführt, während das Chorioidealstroma noch nicht einer Degeneration anheimgefallen ist.

Tafel XII.

Chorioiditis.

Figur 1. *Chorioiditis areolaris* (Förster) im sechsten Jahr der Erkrankung. R. A.

Patientin, eine 32jährige ziemlich kräftige, verehelichte Frau erkrankte vor sechs Jahren auf beiden Augen gleichzeitig. Sie bemerkte zuerst eine Verdunkelung, Umneblung aller Gegenstände, die stetig zunahm; dazu gesellte sich nach einigen Tagen Stirnschmerz, sowie Druck in den Augen. Bei der Vorstellung haben dazumal die Pupillen nicht reagirt, ohne aber merklich erweitert gewesen zu sein. Die Cornea war völlig klar, aber von einem rosigen Injectionskranz umgeben. Allgemeinbefinden durchaus nicht gestört. Lesen unmöglich. Das linke Auge zählte noch Finger auf 4′, das rechte nur auf 3′.

Augenspiegel. Die Papille erschien zu jener Zeit ziemlich stark geröthet. Der Glaskörper voll staubiger und geballter Trübungen; auf der äusseren Hälfte des Hintergrundes fand sich eine Anzahl circumscripter, gelblich weisser Plaques von nicht gerade bedeutendem Umfang; die übrigen Parthien des ophthalmoscopischen Bildes zeigten dagegen noch keinen ausgesprochenen Entzündungscharacter, mehr bloss die Zeichen einer Pigmentmaceration. — Unter dem Gebrauch von Sublimat liest Patientin nach vier Wochen mit dem rechten Auge. *Sn.* $1\frac{I}{II}$—8 III—14. Die entzündliche Injection völlig verschwunden; äusserlich den Augen keine Spur eines entzündlichen Processes mehr anzusehen. Unter Gebrauch von Abführmitteln besserte sich das Sehvermögen noch etwas, sodass sie Sehschärfe $\frac{1}{2}$ bekommt, die sich dann auch unverändert bis zum Jahr 1871 erhält, wo ich Patientin zu untersuchen Gelegenheit hatte. Jetzt ist den Augen äusserlich durchaus nichts anzusehen; Pupillen von normaler Grösse und Reaction. Allgemeinbefinden gut.

Augenspiegel. Glaskörper leicht getrübt, Papille in Folge dessen

etwas verschleiert, doch in ihren Grenzen noch sehr deutlich zu erkennen. Farbe des Hintergrundes zum grössten Theil das gewöhnliche Gelbroth, besonders in den peripherischen Theilen. während die centralen Parthien um die Papille herum eine entschiedene Abblassung und Entfärbung zeigen, die an einzelnen Stellen stark in's Weissliche spielt. Die Grenzen dieser Flecken sind durchaus nicht scharf gezeichnet, vielmehr ganz verwaschen und verschwommen. In der peripheren Zone des Hintergrundes, hauptsächlich in der äusseren Hälfte desselben, finden sich zahlreiche, unregelmässig gestaltete grössere und kleinere, dunkel pigmentirte Heerde; ihre Farbe schwankt zwischen einem leichten Grauschwarz bis zum tiefsten Schwarz und ist das Centrum zumeist als heller weisser Fleck sehr scharf gegen die dunkele Umgebung erkennbar. Im äusseren Abschnitt des Bulbus sind diese Flecken nicht bloss zahlreicher, sondern auch bedeutend grösser wie im inneren, nehmen aber gegen die Papille hin rasch an Grösse ab und erscheinen in der Nähe derselben meist als kleine, ovale oder zackige Heerde; die nächste Umgebung des Sehnervenquerschnittes aber, bis zum gelben Fleck ist völlig frei von denselben. Die Netzhautgefässe stehen zu diesen Entzündungsheerden durchaus in keinem festen, typischen Verhältniss, wie man wohl anzunehmen geneigt gewesen ist; dieselben ziehen vielmehr völlig regellos zwischen oder über die Heerde hin, ohne sich irgendwie an dem Process zu betheiligen. Eine beerenartige Gruppirung einzelner Heerde um die Gefässäste ist durchaus nicht vorhanden.

Wir haben es also hier mit dem Ausgangsstadium eines entzündlichen Processes in der Chorioidea zu thun, den wir wegen der eigenthümlichen, characteristischen Form seiner Exsudatplaques als *Chorioiditis areolaris* ansprechen müssen. Die bei der ersten Untersuchung constatirten gelbweissen Plaques, mit verschwommenen Grenzen, waren offenbar frische Exsudatpfröpfe; dass die Entzündung zu dieser Zeit gerade floride war, zeigte auch die entzündliche äussere Affection beider Bulbi. Es hat sich nun mit dem Erlöschen der acuten Entzündung eine regressive Metamorphose in den entzündeten Geweben ausgebildet; das gesetzte Exsudat ist theils resorbirt, theils mag es wohl auch eine fettige Degeneration eingegangen sein, oder zur Bildung von Schwarten geführt haben. Die helle Färbung im Centrum der schwarzen Pigmentheerde lässt sich deshalb ophthalmoscopisch nicht mit Sicherheit erklären; sie kann sowohl einer Atrophie der Aderhaut, wie auch einer Verfettung des Exsudates oder der Bildung von Schwarten ihre Entstehung verdanken. Nur das Mikroskop vermöchte genauen Aufschluss darüber zu geben. Die schwarzen

Pigmenthaufen rühren theils von einer entzündlichen Wucherung der Pigmentzellen her, theils mögen sie wohl auch ihr Entstehen dem aus den gesprengten Epithelzellen ausgetretenen Pigment verdanken. Es haben sich die entzündlichen Processe aber immer nur auf circumscripte Stellen localisirt, das zwischen ihnen liegende Gewebe völlig intact gelassen, sodass jetzt der gesunde Hintergrund überall zwischen den krankhaft veränderten Parthien hervorleuchtet.

Figur 2. *Chorioiditis areolaris* (Förster) im achten Jahr der Erkrankung. R. A.

Patientin ist eine 27jährige, kräftige, gut genährte Fabrikarbeiterin. Den anamnestischen Angaben ist bei der geistigen Stumpfheit der Kranken nicht recht zu trauen, doch geht soviel aus denselben mit Bestimmtheit hervor, dass das rechte Auge seit acht Jahren in seiner Function bedeutend gestört ist, und jetzt *Sn.* XX auch mit Convexgläsern nicht sieht. Doch ist Patientin an diesen Zustand so gewöhnt, dass er sie nicht veranlasst haben würde, ärztliche Hülfe zu suchen, vielmehr treibt sie dazu eine Verschlechterung des linken Auges. Auf dem rechten Auge ist eine allgemeine periphere Beschränkung des Gesichtsfeldes vorhanden*). Die Pupillen sind von normaler Grösse und Reaction; zugleich besteht *Astigmatismus irregularis*, hervorgerufen durch Hornhautfacetten und alte Hornhauttrübungen.

Augenspiegel. Medien klar; Glaskörper zeigt keine Trübungen. Papille von normaler Beschaffenheit mit schmalem Scleralring an ihrer äusseren Seite; Netzhautgefässe unverändert. — Um die Papille herum und über den ganzen Hintergrund zerstreut zeigen sich in völlig regellosem Durcheinander bald grössere, bald kleinere weisse, glänzende Parthien, zwischen denen sich bedeutend kleinere von hellgelber Färbung finden, sowie braunrothe Flecken und Streifen, die sich zwischen jenen hindurchschlängeln. Die weissen Parthien zeigen vorwiegend eine rundliche, oblonge Gestalt, obwohl sich auch unregelmässige, zackige und eckige finden, doch scheinen letztere zumeist durch Verschmelzung mehrerer Heerde entstanden zu sein. Die Farbe ist ein glänzendes Weiss mit diversen braunen und grauen Flecken und Streifen, sowie auch einzelnen Resten von Chorioidealgefässen, die aber wegen ihrer grossen Blässe leicht übersehen werden können. Längs der Ränder dieser weissen, offenbar atrophischen Parthien, hat sich eine mehr minder umfangreiche Pigmentablagerung etablirt; an ein-

*) Gesichtsfeld-Tafel 4. Figur 2.

zelnen Stellen ist dieser Pigmentsaum von beträchtlicher Breite und sehr tiefem Schwarz, während er an andern wieder sich auf einen schmalen Ring reducirt und mehr grauschwarz erscheint, ja sogar hier und da gänzlich fehlt, sodass an solchen Stellen das glänzende Weiss sich direct von dem rothen Hintergrund abhebt. Doch nicht bloss längs der Ränder der weissen Heerde hält sich das Pigment, sondern tritt auch vereinzelt auf dieselben selbst über, wie in der Gegend der *Macula lutea*, oder breitet sich auf den gesund gebliebenen Theilen des Hintergrundes aus. Die Grösse dieser sehr in die Augen fallenden weissen Flecken ist sehr verschieden, und ist der grösste, in der Nähe der Macula gelegene vielleicht 1½mal so gross wie die Papille, während die kleinsten kaum hanfkorngross erscheinen; die mittlere Grösse dürfte ungefähr der halben Papille entsprechen. — Bedeutend kleiner sind die hellgelbrothen Flecken; dieselben sind durchgängig von rundlicher Gestalt und haben meist im Centrum einen schwarzen Pigmentheerd; doch confluiren auch hier und da mehrere und bilden dann einen grösseren unregelmässig gestalteten Fleck. Die Pigmentflecke erscheinen an solchen Stellen wie mit einem hellen Hof umgeben. Zwischen diesen so vielgestaltigen und farbigen Heerden nun windet sich in unregelmässigen Schlängelungen eine braunrothe, in den gesunden Hintergrund unmerklich übergehende Masse hin, die sich bald an einzelnen Stellen zu grösseren, dunkleren Plaques anhäuft, bald sich wieder in hellere, schmale Bänder auszieht und als Anhäufung von Pigment anzusehen ist. Zwischen all' diesen pathologischen Produkten blickt überall der gesunde rothe Hintergrund hindurch. Die Netzhautgefässe ziehen über all diese so differenten Bildungen unbeirrt hin, heben sich auf den hellen atrophischen Stellen sehr deutlich ab, während sie auf den braunroth gefärbten Parthien schwerer zu erkennen sind, doch nie sich den Blicken des Beobachters entziehen.

Nach diesem Befund haben wir es hier mit einem abgelaufenen entzündlichen Process der Chorioidea zu thun, der wegen seiner eigenthümlichen Gestaltung als *Chorioiditis areolaris* bezeichnet werden dürfte. Die weissen, grösseren Plaques mit den Resten des Chorioidealgewebes, jenen vorhin erwähnten grauen Strichen und Flecken, sowie der Chorioidealgefässe, deuten darauf hin, dass hier der Entzündungsprocess sich in intensiverer Weise geltend gemacht und zu einer atrophischen Degeneration der Aderhaut in ihrer ganzen Dicke geführt hat, sodass jetzt das Scleralgewebe frei zu Tage liegt. Die kleinen, hellgelbrothen Parthien hingegen sprechen nur für eine auf das Epithelialblatt beschränkt gebliebene Atrophie, das eigentliche Aderhautgewebe scheint hier wohl nach Erlöschen des

entzündlichen Processes *ad integrum* zurückgekehrt zu sein. Das schwarze Pigment rührt offenbar aus den gesprengten und zertrümmerten Pigmentzellen sowohl der Chorioidea selbst wie des Epithelblattes her, während das zwischen den erkrankten Heerden angehäufte braune Pigment wohl eher einer entzündlichen Wucherung zugeschrieben werden dürfte. Jedenfalls finden wir in dem ganzen bunten Bilde nirgends mehr Spuren eines noch floriden Processes, vielmehr nur Residuen einer früheren Erkrankung.

Das linke Auge giebt einen ähnlichen, doch lange nicht so farbenreichen, typischen Befund; es sind hier alle Veränderungen eigentlich nur angedeutet, bieten keine ausgesprochenen Bilder und Farben; es scheint hier ein noch acuter Process vorzuliegen, der aber abortiv zu werden sich anschickt.

Figur 3. Chorioiditis des linken Auges.

Patientin, eine unverehelichte 30 Jahre alte, etwas anämische Person, will bis vor vier Jahren noch völlig gut gesehen haben. Sie datirt den Anfang ihres Leidens auf eine starke Abkühlung beider Augen zurück, die sie bei einer Gebirgsparthie erfuhr; seit dieser Zeit begann das Sehvermögen beiderseits sich allmählich zu verschlechtern, ohne alle begleitenden Symptome. Kopfschmerz, Schwindel sind nie vorhanden gewesen. Allgemeinbefinden gut. Menstruation geregelt. Aeusserlich ist den Augen durchaus nichts anzusehen. Pupillen von normaler Grösse, aber etwas träger Reaction. Centrale Sehschärfe normal, dagegen ist eine leichte peripherische Beschränkung vorhanden; Störungen im Farbensinn sind nicht vorhanden. Das linke Auge liest *Sn.* I_{II}^{I} 3—11. III—14. mit —12 hat sie für die Ferne $S = \frac{2}{10}$. Das rechte Auge zeigt eine gleich hochgradige Myopie wie das linke.

Augenspiegel. Medien völlig klar. Bau myopisch. Der Hintergrund zeigt ein ziemlich helles Roth und sind die Chorioidealgefässe an einzelnen Stellen sehr deutlich sichtbar. Ueber den ganzen Hintergrund zerstreut finden sich grössere oder kleinere Heerde, die besonders in der äusseren Hälfte des Bulbus deutlich erscheinen. Es sind dies Heerde von einer hell gelblichen Farbe, die an einzelnen Stellen sogar in blendendes Weiss übergehen; ihre Grenzen gegen den normalen Hintergrund sind völlig verwaschen, während dagegen die weissen Stellen sich sehr scharf umgrenzen. Ueber diese Parthien zerstreut finden sich zahlreiche graubraune Flecken. Sehr vereinzelt zeigen sich grössere, intensiv schwarze Heerde. In den weissen, atrophischen Stellen treten einzelne Chorioidealgefässe sehr deutlich hervor. Neben diesen grösseren Erkrankungsheerden finden

sich diverse kleinere, rundliche von gelblicher Färbung, deren Grenzen meist verwaschen sind.

Die Retinalgefässe zeigen keine Betheiligung an dem Krankheitsprocess, ziehen vielmehr völlig unverändert über die erkrankten Stellen hin. Auch die Papille ist normal.

Nach diesem Befund haben wir es hier mit einer Chorioiditis zu thun, die hauptsächlich zu einer Pigmentmaceration des epithelialen Pigments geführt; die hellen gelblichrothen Parthien mit der unregelmässigen Pigmentirung sind die Folge davon. Nur an einzelnen Stellen ist der Process tiefer gedrungen und hat zu einer Atrophie der Chorioidea in ihrer ganzen Dicke geführt. Diese Stellen lassen alsdann die Sclera durchschimmern, zeigen sich in Folge dessen in einem glänzenden Weiss. Einzelne Chorioidealgefässe, die der Atrophie entgangen sind, ziehen darüber hin. Schwieriger ist die Beurtheilung der kleineren circumscripten gelblichen Heerde; es lässt sich hier vor der Hand noch nicht feststellen, ob sie gleichfalls aus einer Pigmentmaceration des epithelialen Blattes hervorgegangen, oder als frische Exsudatknötchen anzusprechen sind. Nur eine öftere Untersuchung könnte hierüber Aufschluss geben. Da jedoch nach dem Befund der grösseren Heerde der entzündliche Process abgelaufen zu sein scheint, so könnte dies vielleicht für einen Pigmentmangel der betreffenden Parthien sprechen und nicht für frische Exsudationen. Die krankhafte Affection hat sich übrigens nur auf einzelnen Stellen der Chorioidea localisirt, während der grösste Theil derselben der Erkrankung entgangen ist.

Tafel XIII.

Chorioiditis.

Figur 1. *Chorioiditis syphilitica**). (Förster.) Im 14. Jahr des Bestehens. L. A.

Patient, ein wohlhabender Kaufmann, stellte sich das erste Mal im Jahr 1858 im Alter von 55 Jahren bei Prof. Förster vor. Er klagte zu jener Zeit über zeitweises Flimmern, über eine zitternde Bewegung vor dem linken Auge, welche Erscheinung sich besonders dann einzustellen pflegte, wenn er sich eine Zeit lang im Hellen bewegt hatte. Die Pupille ist von normaler Grösse und Reaction. Jäger III kleinstes von 10—14″. +10 VIII 6—8″. I J. nicht. Augenspiegel durchaus nichts Abnormes. Das rechte Auge ist noch völlig gesund.

Im Februar 1858 hat Patient einen Schanker gehabt, jedoch ist jetzt keine Induration der Narbe, keinerlei Drüseninfiltration vorhanden. Im letzten Vierteljahr hat er 16,0 Iodkali verbraucht.

April 1859 stellt sich Patient wieder vor. Sein Zustand ist noch ziemlich unverändert, nur hat sich Hemeralopie eingestellt und zugleich beginnt auch das rechte Auge sich an der Erkrankung zu betheiligen. — Von jetzt an tritt eine erhebliche Verschlechterung seines Zustandes ein, sodass er im October 1860 schon nicht mehr allein gehen kann. Patient consultirt jetzt Gräfe, bei dem er im Jahr 1861 zwei Mal eine Schmierkur und Behandlung mit Zittmann durchmacht. Die Diagnose wurde dazumal von Gräfe laut Augenspiegelbefund auf Trübung der Netzhaut gestellt.

Im November 1862 stellt sich der Kranke wieder bei Prof. Förster

---

*) Ueber diese bisher nicht genügend beschriebene und von Prof. Förster in ihrem Symptomencomplex anders aufgefasste Entzündungsform steht ein längerer Aufsatz von Prof. Förster in nächster Zeit in Aussicht.

vor. Aeusserlich ist an den Augen nichts Krankhaftes zu entdecken. Rechtes Auge. Pupille 2‴, reagirt. + 10 *Sn.* XVI Buchstaben. Staubige Trübungen im *Corpus vitreum.* Papille atrophisch, gelbweiss; Gefässe dünn. Graulicher Nebel auf dem Hintergrund, der die Grenzen der Papille zwar deutlich erkennen lässt, aber etwas verschleiert. Pigmentblatt stark defect. Intervasculärräume sehr dunkel. Sparsame, in grosser Ausdehnung zerstreute, kleine, rundliche Pigmentflecken, von höchstens $\frac{1}{8}$ Papillen-Grösse. Ihre Farbe ist durchaus nicht tiefschwarz, auch besitzen sie kein helleres Centrum. Pigment offenbar nicht massenhaft. Linkes Auge *Sn.* XVIII. Trübung und Hintergrund wie rechts.

April 1866 stellt sich Patient abermals vor. Rechtes Auge + 7 *Sn.* VIII kl. Beschränkung nach Oben im Gesichtsfeld. Pigmentblatt vollständig fehlend. Grosse dunkle Intervascularräume. Ueber den Hintergrund zerstreut zahlreiche, kohlschwarze Pigmentflecke, theils zackig, dreieckig, polygonal oder rundlich, von höchstens $\frac{1}{8}$ Papillen-Grösse. Am Aequator des Bulbus sind sie hauptsächlich angehäuft, während sie um die Papille herum durchaus fehlen. Das linke Auge derselbe Befund; + 7 . *Sn.* XIV kl.

Juni 1871 consultirt der Kranke abermals Prof. Förster. Jetzt klagt derselbe bei bestehender hochgradiger Hemeralopie über sehr heftige Blendung durch Sonnenlicht. Das linke Auge sieht mit + 7 *Sn.* XIV mühsam Buchstaben. Gefässe sehr dünn; zahlreiche ausgefranste, schwarze Pigmentflecke, die besonders zahlreich auf der Peripherie des Hintergrundes sich vorfinden. Papille atrophisch, gelbweiss. Das rechte Auge mit + 7 *Sn.* VIII kl. Buchstaben. Augenspiegel derselbe Befund, nur Gefässe etwas stärker. Das Gesichtsfeld*) des linken Auges zeigt im untern innern Quadranten einzelne noch empfindliche Stellen, während alle anderen Parthien desselben ausfallen; auch die *Macula lutea* ist im Bereich des Defectes nicht genau zu differenziren. Das Gesichtsfeld des rechten Auges ist völlig defect bis auf die Gegend des gelben Fleckes, die allerdings in kleiner Ausdehnung empfindlich geblieben ist.

Die Untersuchung mit dem Photometer ergab auf dem linken Auge Lichtsinn $L = 766$, auf dem rechten Auge $L = 204$.

März 1872 hatte ich Gelegenheit, den Kranken zu untersuchen. Das linke Auge sieht *Sn.* XX nicht; mit + 4 *Sn.* XI kl. grosse Buchstaben mühsam. Pupille normal. Sehr starke Lichtscheu bei gleichzeitiger Hemeralopie. Nur der untere äussere Quadrant des Gesichtsfeldes zeigt eine schwache Empfänglichkeit, alle übrigen Parthien

*) s. Gesichtsfeld-Tafel 5.

defect. Fixation sehr beschwerlich und unsicher. Trübungen im *Corpus vitreum*. Papille gelblichweiss, atrophisch. Gefässe sehr dünn und sparsam, fadenförmig. Pigmentblatt fehlt vollständig. Chorioidealgefässe sehr deutlich. Ueber den Hintergrund, hauptsächlich in seiner Peripherie, zahlreiche, tiefschwarze, rundliche, zackige Pigmentflecke von höchstens ¼ Papillen-Grösse. Die nächste Umgebung der Papille bleibt so gut wie frei von denselben. Das rechte Auge sieht *Sn.* XIV kl. in 6″. Augenspiegelbefund ganz ähnlich.

Es ist dieser Fall deshalb so ausserordentlich instructiv, weil er eine bisher in ihrem Symptomen-complex noch nicht genügend studirte Erkrankung der Chorioidea vom Beginn derselben bis zu ihrem Ausgang genau verfolgt. Die *Chorioiditis syphilitica* ist nach Förster gekennzeichnet durch ihre eigenthümlichen, staubigen Trübungen im *Corpus vitreum*; durch das Erscheinen eines hellglänzenden, stetig zitternden und flimmernden Scotoms, durch sehr deutlich ausgesprochene Hemeralopie u. s.w. Dabei ist der Hintergrund anfangs, abgerechnet eine mehr minder ausgeprägte Verschleierung, die durch die Trübungen des Glaskörpers verursacht wird, beinahe normal. Allmählich nun beginnt aber auch der im Anfang intacte Hintergrund bedeutsame Veränderungen zu zeigen. Das Pigmentblatt wird defect; die Chorioidealgefässe treten schärfer und schärfer hervor und zugleich treten Pigmentflecke, hauptsächlich am Aequator des Bulbus auf, die sowohl an Grösse, wie Intensität der Färbung und Zahl allmählich zunehmen. Die Papille wird dann atrophisch, und zwar zeigt sich die gelbe Atrophie, wie sie bei *Retinitis pigmentosa* auftritt, sodass hauptsächlich nur die Anamnese uns zu einer richtigen Beurtheilung des Befundes führt.

Analoge, genau beobachtete Fälle lassen den Zusammenhang zwischen den Anfangsstadien dieser Entzündungsform, in denen der Augenspiegel ausser den staubigen Glaskörpertrübungen keinerlei Abweichungen vom Normalen erkennen lässt, und diesem so eigenthümlichem Hintergrundsbild völlig klar und durchsichtig erscheinen.

Figur 2. Locale Chorioidealatrophie in Folge eines entzündlichen abgelaufenen Processes. R. A.

Patient, ein 12jähriger gesunder Knabe, wird behufs Untersuchung seiner Augen von seinem Vater, der an *Retinitis pigmentosa* leidet, vorgestellt. *S* jederseits = 1. Pupillen von normaler Grösse und Reaction. Ganz an der Peripherie des Hintergrundes gelegen, beim Blick nach Innen am deutlichsten sich zeigend, findet sich eine sehr ausgedehnte

Parthie, die eine totale Atrophie der Aderhaut in ihrem ganzen Bereich erkennen lässt. Diese Stelle erscheint glänzend weiss mit einem von Oben nach Unten verlaufenden braunschwarzen, vielfach verästelten Pigmentstreif. Nach der Peripherie hin zeigt sich überhaupt eine stärkere Pigmentirung des Heerdes, während der mehr central gelegene Theil derselben jedes Pigmentfleckes entbehrt, nur einzelne schwach graue Streifen zeigt. Dagegen finden sich hier zahlreiche Reste und Spuren von Chorioidealgefässen, die dem degenerativen Process, der diesen Abschnitt der Chorioidea ergriffen hat, sich zu entziehen gewusst haben. Von Netzhautgefässen erreicht nur eine Vene den früheren Entzündungsheerd und zieht gänzlich unbeirrt über denselben hin. Der übrige Hintergrund zeigt keine krankhaften Veränderungen, nur erscheint der innere, dem atrophischen Heerde zugekehrte Rand der Papille verwaschen und die Färbung dieses Theiles in weiterer Ausdehnung hell gelbroth; auf diesem heller gefärbten Abschnitt, dessen Grenzen ganz unmerklich in den normalen Hintergrund übergehen, zeigen sich diverse Chorioidealgefässe sehr deutlich. Die Netzhautgefässe weisen im Bereich der entfärbten Stelle durchaus keine abnormen Veränderungen auf. Eine leichte atrophische Sichel umgiebt den äusseren Rand der Papille.

Das linke Auge zeigt einzelne, über den Hintergrund regellos zerstreute, schwarze, kaum $\frac{1}{4}$ Papillen grosse Pigmentflecke, sowie hier und da vereinzelt atrophische Parthien von unbedeutender Ausdehnung. Die Papille mit ihren Gefässen ist normal.

Nach diesem Befund sind wir zu dem Schluss berechtigt, dass eine Chorioidealentzündung beiderseits vor längerer Zeit bestanden hat. Bei dem jugendlichen Alter des Kranken lässt sich natürlich über den Zeitpunkt ihres Auftretens nichts Gewisses feststellen, da keinerlei Angaben vom Patienten zu erlangen sind. Jetzt liegen uns nur noch die Spuren jener Entzündung vor, welche rechts eine ziemlich bedeutende Ausdehnung gehabt haben muss, wie die umfangreiche atrophische Parthie erkennen lässt. Am inneren Rand der Papille scheint der entzündliche Process abortiv geworden zu sein und nur zu einer Atrophie des Pigmentblattes geführt zu haben, wenigstens spricht die locale Entfärbung dieser Parthie, sowie das Sichtbarwerden der Aderhautgefässe dafür. Auf dem linken Auge ist der entzündliche Process nur in vereinzelten, kleineren Heerden aufgetreten.

Da die *Macula lutea* beiderseits völlig frei geblieben ist und auch secundäre atrophische Processe sich weder am Sehnerven noch der Netzhaut entwickelt haben, so ist das völlig normale Verhalten der Seh-

schärfe = 1 leicht verständlich. Eine Aufnahme des Gesichtsfeldes konnte leider nicht vorgenommen werden.

Figur 3. Locale Chorioidealatrophie in der Gegend der *Macula lutea* als Folge einer hier localisirten, abgelaufenen Entzündung. R. A.

Patientin ist eine 50jährige Frau, die stets kurzsichtig gewesen sein will. Schon seit Jahren bemerkt sie eine sich allmählich steigernde Abnahme der Sehschärfe, die sie jetzt zum Arzt treibt. Beiderseits wird *Sn.* XX nicht gesehen, auch nicht mit Hülfe von Correctionsgläsern. Vollkommen centrale Amaurose. Die peripherischen Netzhautparthien sind noch empfindlich und kann sich Patientin in Folge dessen ganz gut auf der Strasse orientiren, allein gehen, gröbere Geschäfte verrichten. Alle feineren Arbeiten dagegen vermag die Kranke nicht mehr auszuführen.

Ueber Anfang und Verlauf ihres Leidens vermag die ziemlich stumpfsinnige Patientin nichts genaues anzugeben.

Augenspiegel. Papille von normaler Färbung; Netzhautgefässe völlig gesund. Nicht unbedeutendes hinteres Staphylom. In der Gegend des gelben Fleckes findet sich ein circa papillengrosser glänzend weisser Fleck von unregelmässiger Form, dessen unterer Rand von einem schwarzen, ziemlich breiten Pigmentsaum verdeckt wird; von diesem Saum gehen diverse schmale, tief schwarze Ausläufer auf die weisse atrophische Stelle über. Die anderen Ränder dieser weissen Parthie sind durchaus scharf gezeichnet und der äussere noch durch eine braunrothe Pigmentablagerung besonders deutlich hervortretend.

Ausserdem zeigen sich über die weisse, atrophische Parthie regellos zerstreut einzelne graurothe Flecken und Striche.

Unterhalb des Entzündungsheerdes erscheint der Hintergrund in einem hellen, gelblichrothen Ton, der sich allmählich, ohne scharfe Grenzen, in das normale Roth des übrigen Hintergrundes verliert. Im Bereich dieser entfärbten Stelle werden verschiedene Chorioidealgefässe sichtbar.

Die Netzhautgefässe werden in keiner Weise von den pathologischen Veränderungen alterirt.

Das linke Auge zeigt bei hinterem Staphylom einen noch frischen Entzündungsheerd an der *Macula lutea.*

Nach diesem Befund liegen auf dem rechten Auge die Residuen eines früheren entzündlichen Processes in Chorioidea und Retina vor, der zu einer völligen Degeneration dieser Gewebe gerade in der Gegend des

gelben Fleckes geführt hat. Nach Schwund derselben leuchtet die Sclera, von keinem darüberliegenden Gewebe mehr gedämpft, in ihrer weissen Färbung sehr deutlich durch die dünnen atrophischen Reste von Netz- und Aderhaut hindurch. Hieraus erklärt sich auch die centrale Amaurose, welche jede feinere Arbeit, Lesen, Schreiben u. s. w. unmöglich macht, dagegen gröbere Beschäftigungen gestattet. Die Entzündung hat sich übrigens nicht streng nur auf den gelben Fleck localisirt, sondern sich auch über die unterhalb desselben gelegenen Parthien der Chorioidea erstreckt; doch ist es hier nicht zu einer tieferen Degeneration der Gewebe gekommen, sondern nur zu einer Atrophie des epithelialen Pigmentblattes, die sich jetzt in einer Entfärbung der betreffenden Stellen und dem deutlichen Sichtbarwerden der Chorioidealgefässe in diesem Bereich ausspricht.

Wir haben es also hier mit dem Ausgangsstadium einer Entzündungsform zu thun, die bei hinterem Staphylom sich sehr gern in der Gegend der Macula etablirt und in verschiedenen Phasen schon auf Tafel VIII zur Darstellung gekommen ist.

Figur 4. Chorioiditis. L. A.

Patient, ein 16jähriger, kleiner, schwächlicher Schriftsetzer, klagt schon seit ½ Jahr über erhebliche Sehstörungen auf beiden Augen. Er will früher stets gesund gewesen sein und nie über Beeinträchtigungen in der Function seiner Augen zu klagen gehabt haben. Den Anfang seines jetzigen Leidens führt er auf sehr anstrengendes Arbeiten zurück, besonders auf häufiges Nachtarbeiten. Kopfschmerz hat stets gefehlt, ebenso ist das Allgemeinbefinden nie getrübt gewesen. Patient hat jetzt auf dem rechten Auge $S = \frac{1}{4}$, mit dem linken Auge liest er *Sn.* $\frac{I}{II}$ 4—14. III—28. Gesichtsfeld beiderseits durchaus normal; Farbenblindheit nicht vorhanden. Will seit etwa 14 Tagen schlechter sehen und klagt besonders über einen grauschwarzen Fleck, der sich ihm auf die fixirten Gegenstände legt und dieselben zum Theil verwischt erscheinen lässt. Pupillen von normaler Grösse und Reaction.

Augenspiegel. Bau hypermetropisch. Medien völlig klar. Papille in ihren Grenzen scharf gezeichnet, von normaler gelbrother Färbung. Netzhautgefässe sowohl in Verlauf wie Füllung normal. Ueber den ganzen Hintergrund, der die gewöhnliche rothe Tönung zeigt, finden sich zerstreut verschiedene kleine, circumscripte Heerde, die theils kohlschwarz pigmentirt sind, theils eine hellgelbliche Entfärbung aufweisen. Die letzteren sind mit einem graubraunen Ring umsäumt, der unmerklich in den rothen Hintergrund übergeht. An einzelnen Stellen, so in der inneren Hälfte

des Hintergrundes, vereinigen sich diese gelblichen, graubraun umrandeten Heerde zu grösseren Gruppen. Die schwarz pigmentirten Flecke sind in ihren Grenzen sehr scharf ausgesprochen, zeigen theils ein helleres Centrum, theils sind sie von einem hellgelben concentrischen Ring eingeschlossen. Sie sind ganz regellos über den Hintergrund zerstreut, liegen an einzelnen Stellen auf den Netzhautgefässen, die sie auf diese Weise auf kurze Strecken hin dem Beobachter unsichtbar machen. Ihre Grösse ist nirgends bedeutend, höchstens $\frac{1}{8}$ Papillengrösse betragend. —

In der Gegend der *Macula lutea* findet sich ein grösserer schwarzer Heerd, einzelne verwaschene hellere Flecke und eine graubraune körnige, fleckige Zeichnung, sowie ein blutrothes, frisches Extravasat.

Wir haben es hier also nach dem Augenspiegelbefund mit einer Chorioiditis zu thun, die in zahlreichen kleineren Heerden über die Aderhaut zerstreut aufgetreten ist, nirgends sich über grössere Strecken hin ausgebreitet hat. Selbst da, wo sich verschiedene der kleineren Entzündungsheerde zu einer grösseren Gruppe vereinigt haben, schimmert immer noch hier und da ein Theil völlig gesunden Hintergrundes zwischen den einzelnen Heerden hindurch. Die Heerde selbst sind alle wohl älteren Datums; während es an einzelnen Stellen nur zu einer localen Atrophie des epithelialen Pigmentblattes, und somit zu einer circumscripten Entfärbung der erkrankten Stellen gekommen ist, ist an anderen Stellen eine bedeutendere Anhäufung und vielleicht auch Wucherung eines kohlschwarzen Pigments eingetreten; die Quelle des Pigments ist wohl in den zerstörten Zellen des Pigmentblattes zu suchen. An einzelnen Stellen lässt sich die Einwanderung des nach Zerstörung der Zellen frei gewordenen Pigmentes in die Netzhaut genau aus dem Umstande erkennen, dass die Netzhautgefässe hier durch die kohlschwarzen Pigmentheerde völlig verdeckt werden. Dass der entzündliche Process aber immer noch nicht sein Ende erreicht hat, documentirt sich durch das Auftreten eines frischen Extravasates an der Macula. Die Klagen des Patienten über plötzliche Verschlechterung des Sehvermögens sind auf diesen Umstand zurückzuführen.

Das rechte Auge zeigt einen ähnlichen Befund, nur fehlt hier die frische Blutung in der Gegend der Macula.

Tafel XIV.

Coloboma chorioideae. Neuro-retinitis apoplectica.

Figur 1. *Coloboma chorioideae.* R. A.

Patient, ein kräftiger, gesunder, 26jähriger Soldat, zeigt auf dem rechten Auge ein unvollständiges *Coloboma iridis.* Die Pupille ist nach unten verlängert, zugespitzt, aber durch ein circa $\frac{1}{4}'''$ breites Stück Iris geschlossen. Der obere Pupillarrand liegt nur wenig über dem Cornealcentrum. Die rechte Iris ist gelbbraun, während die linke graubraun ist. In der Beweglichkeit der Pupillen ist kein Unterschied, beide reagiren völlig normal. Das rechte Auge ist in seiner Sehschärfe erheblich beeinträchtigt; nur quantitative Lichtempfindung ist noch vorhanden. *Sn.* XX wird nicht mehr erkannt, Finger werden nicht gezählt. Das linke Auge hat Sehschärfe $\frac{1}{4}$ in Folge eines *Astigmatismus irregularis.* Wie und wann die Verminderung der Sehschärfe rechterseits eingetreten ist, vermag Patient nicht anzugeben. Er consultirt jetzt den Arzt nur um eine Besserung seines linken Auges zu erzielen.

Augenspiegel. Bau stark myopisch. Höchst auffallend erscheint das Hintergrundsbild durch den grossen Defect in der Chorioidea, der sich im unteren Abschnitt des Auges dicht unterhalb der Papille befindet, ja letztere sogar noch mit einschliesst. Während sich nach unten hin der Defect soweit ausdehnt, dass er in seinem letzten Ende ophthalmoscopisch nicht mehr gesehen werden kann, umgiebt er nach Oben hin den Sehnerven nur als schmaler Ring. Die Form des Defectes ist oval, birnförmig, mit oberem schmäleren und unterem breiteren Ende, das sich zu einem schmalen Fortsatz verjüngt, der sich in seinen Endparthien der Beobachtung entzieht. Die Färbung des Defectes ist eine durchaus weisse mit zartem, röthlichem Ton, der sich besonders an den Grenzen deutlich zeigt, nach dem Centrum zu

aber mehr und mehr abklingt, sodass sich hier schliesslich nur eine zarte, strichförmige röthliche Zeichnung findet.

Die Grenzen sind durchweg scharf gezogen und verlaufen in wellenförmigen Linien, nur am unteren Ende werden sie durch zwei Fortsätze unterbrochen. Längs derselben findet sich im Gebiet des rothen Hintergrundes eine dunkle braunrothe Färbung, an einzelnen Stellen sogar eine Anhäufung dunklen schwarzen Pigments; es rührt dies offenbar von einer Pigmentwucherung in der Chorioidea her. Die Papille findet sich im obersten Ende des chorioidealen Defectes und hebt sich sehr deutlich als rother, quer gestellter Knopf gegen die weisse Sclera ab. Umgeben wird die Papille in ihrem unteren Rande von einer graublauen Parthie, die sich nach unten hin ziemlich scharf mit einer ebenso gefärbten, etwas dunkleren, blaugrauen, convexen Linie gegen die entblösste Sclera abgrenzt. Die Gefässe verlaufen im Bereich der grauen Parthie ziemlich gestreckt und gehen mit einer ganz entschieden ausgeprägten Knickung über die Grenze derselben. Hiernach und bei der starken Kurzsichtigkeit des Auges müssen wir diese blaugraue Parthie als hinteres Staphylom ansprechen, wofür übrigens auch die Schiefstellung der Papille spricht. Bedeckt wird die entblösste Sclera von zahlreichen Retinal- und Chorioidealgefässen. Die Netzhautgefässe sind von der Papille an bis an die Grenzen des Defectes und über dieselben hinaus noch in den rothen Hintergrund ohne jede Schwierigkeit zu verfolgen, zeigen in ihrer anatomischen Anordnung durchaus keine Abweichung vom Normalen. Die Chorioidealgefässe sind bis an die Grenzen des Defectes auch leicht und sicher zu erkennen, in den rothen Hintergrund hinein lassen sie sich aber nicht mehr verfolgen, vielmehr hören sie hart an demselben wie abgeschnitten auf. Es zeichnen sich dieselben an einzelnen Stellen durch ihren stark geschlängelten Verlauf aus, während sie an anderen Stellen wieder ziemlich gestreckt verlaufen. Besonders zahlreich finden sie sich an den Grenzen des Coloboms, doch sind sie hier durchgängig klein und lassen sich nur vereinzelt bis zu ihrer Vereinigung mit einem grösseren Gefässstamm verfolgen. In der Nähe des hinteren Staphyloms findet die Vereinigung verschiedener kleiner Gefässstämme zu einem grösseren statt und zwar zeigen sich deren zwei. Ihrer Farbe nach möchte ich sie für Arterien halten, also für *Arteriae ciliares posteriores*, die ja in der Nähe des Sehnerven die Sclera durchbohrend in die Chorioidea treten. Die Eintrittsstelle beider Gefässe in der Sclera erscheint als grauer Fleck, wohl der Ausdruck einer seichten Vertiefung in der Sclera.

Der übrige Hintergrund erscheint durchweg in seiner normalen.

rothen Färbung mit einzelnen graubraunen Streifen, bedingt durch stärkere Pigmentirung der Chorioidea.

Ein Grund für die beträchtliche Verminderung der Sehschärfe lässt sich ophthalmoscopisch nicht auffinden.

Figur 2. *Neuro-retinitis apoplectica.* R. A.

Patient ist ein 60jähriger Agent, ziemlich schwächlich; nicht besonders genährt; vorzeitig gealtert. Leidet viel an Husten; Stimme heiser, belegt. Lungen etwas emphysematisch; Kehlkopf- und Trachealkatarrh. Herz gesund. Leberdämpfung vergrössert. Stuhl höchst unregelmässig. Appetit gut. Puls hart, gespannt. Linkes Auge $S = 1$; rechtes Auge $S = \frac{1}{16}$. Seit circa 4—6 Wochen will er eine Verschlechterung des Sehvermögens rechterseits bemerkt haben, die sich ohne alle weiteren Symptome ganz allmählich herausgebildet haben soll. Pupillen von normaler Grösse und Reaction.

Augenspiegel. Die Papille ist in ihren Grenzen völlig verwaschen, nirgends scharf umrandet, gelblichroth gefärbt. Ihre Gefässe, besonders die Arterien, undeutlich zu erkennen; stellenweise unterbrochen. Die Venen leicht geschlängelt, kaum über das gewöhnliche Maass injicirt; die Arterien entschieden atrophisch. Die Papille wird von einem Kranz spindelförmiger Blutextravasate umgeben, die stellenweise bis auf dieselbe hinaufrücken, hauptsächlich aber nach der Peripherie sich hin ausbreiten. Während sie in nächster Nähe der Papille ein mehr streifiges, spindelförmiges Ansehen zeigen, sich meist dem Lauf der Gefässe anschliessen, werden sie weiter nach der Peripherie hin diffus, rundlich, ganz unregelmässig gestaltet, bald zu grösseren Heerden zusammengeballt, bald in zahlreiche kleine, oft punktförmige Flecke aufgelöst. Die Gefässe werden nach der Peripherie hin deutlicher, schärfer gezeichnet, bald von den Extravasaten verdeckt, bald von denselben frei gelassen, ja ziehen sogar über die Extravasate hin, ein Zeichen, dass die Blutergüsse die verschiedensten Schichten der Netzhaut durchsetzen. In der unteren Hälfte der Retina findet sich ein circa 3 Papillen langes, schmales, horizontales Extravasat, das sich quer, ungefähr $1\frac{1}{2}$ Papillenbreite von der *Papilla optica* entfernt, über das Augenspiegelbild hinzieht und hier und da einzelne Gefässe auf kurze Strecken hin völlig verdeckt. Die Gegend der *Macula lutea* zeichnet sich durch einen besonderen Reichthum an Blutergüssen aus.

Anderweitige Veränderungen an Netz- oder Aderhaut sind nicht zu constatiren. Die brechenden Medien sind durchaus klar, durchsichtig.

Das linke Auge zeigt ausser einer mässigen Atrophie des epithelialen Pigmentblattes keinerlei krankhafte Veränderungen.

Die Aetiologie vorliegenden Krankheitsfalles ist eine ziemlich dunkle, unklare. Bei den Stockungen in der Verdauung, der ganz entschiedenen Leberanschwellung könnte vielleicht noch am ehesten an Circulationsstörungen gedacht werden, welche bei Brüchigkeit der Gefässe, wofür die harte, gespannte Pulswelle spricht, zu Rupturen in den Gefässen der Netzhaut geführt haben.

Ich habe diesen so typischen, instructiven Fall hier als Schlussbild der letzten Tafel anfügen müssen, da ich erst Gelegenheit fand, denselben zu zeichnen, als der Druck des ganzen Werkes schon beinahe beendet war. Ich konnte ihn also nicht mehr an seinen ihm gebührenden Ort unter die Erkrankungen der Netzhaut einrangiren.

Erklärung der Gesichtsfeld-Tafeln.

Tafel I.

Schematisches, normales Gesichtsfeld aus einer Anzahl Beobachtungen an gesunden Augen zusammengestellt von Prof. Förster.

Der rothe im Centrum gelegene Theil entspricht dem Mariotte'schen Fleck; das schwarze 15° von demselben entfernte Kreuz dem Fixationspunkt. Die senkrecht durch den Fixationspunkt gezogene Linie theilt jedes Gesichtsfeld in zwei ungleiche Hälften, eine grössere und kleinere. Die grössere äussere Hälfte entspricht dem inneren Abschnitt der Netzhaut und empfängt ihre Perceptionsfähigkeit durch den *Fasciculus cruciatus* und zwar das rechte Auge durch den *Fasciculus cruciatus* des linken *Tractus opticus* und das linke durch den des rechten. Im Chiasma kreuzen sich ja nach unserer jetzigen Anschauung diese Fascikel und zieht der des linken Tractus zu dem rechten Auge und umgekehrt. Die kleinere innere Hälfte des Gesichtsfeldes entspricht der äusseren der Netzhaut und wird versorgt von dem *Fasciculus lateralis*, das ist der äussere Strang jedes Sehnerven, der direct von seinem Ursprung aus dem Cerebrum, ohne jede Theilung und Kreuzung, zum Auge zieht, um die äussere Hälfte der Netzhaut zu versorgen.

Tafel 2.

Die Figuren repräsentiren die Gesichtsfelder des linken und rechten Auges einer *Atrophia nervi optici ex meningitide chiasmatis.* Die äusseren Hälften des Gesichtsfeldes, die in Roth gehalten sind, erweisen sich als völlig unthätig, während die kleineren inneren Hälften noch functionsfähig sind. Es sind hiernach beide *Fasciculi cruciati* erkrankt, die *laterales* dagegen frei geblieben. Die betreffende Krankengeschichte siehe Seite 19 und 20, sowie Tafel III Figur 3.

Tafel 3.

Partielle Defecte bei *Chorioidea-Retinitis* sind auf dieser Tafel dargestellt. Der rothe Fleck, der auf beiden Bildern über dem Fixationspunkt liegt und auf der 2. Figur sich bis an den blauen Fleck heran erstreckt, repräsentirt den Defect. Die peripherere Ausbreitung des Gesichtsfeldes hat auf beiden Abbildungen keine Einschränkung erlitten. Die Krankengeschichten siehe Seite 32 bis 36, sowie Tafel V Figur 1—5.

Tafel 4.

Figur 1 bringt das Gesichtsfeld des rechten Auges einer an *Neuritis optica* erkrankten Person. Die ganze untere Hälfte des Gesichtsfeldes, die roth gefärbt ist, ist total defect und erstreckt sich der Defect bis zum Fixationspunkt und dem Mariotte'schen Fleck. Nur die oben blau gehaltene Hälfte functionirt noch in normaler Weise. Siehe die Krankengeschichte Seite 25, sowie Tafel III Figur 8.

Figur 2 ist das Gesichtsfeld des rechten Auges eines an *Chorioiditis areolaris* leidenden Mädchens. Dasselbe zeigt durchweg eine periphersie Beschränkung. Krankengeschichte siehe Seite 72, sowie Tafel XII Figur 2.

Tafel 5.

Repräsentirt die eigenthümlichen Gesichtsfelder einer *Chorioiditis syphilitica*. Krankengeschichte siehe Seite 76, sowie Tafel XIII Figur 1.

Druckfehler-Verzeichniss.

pag.	2	Zeile	15	von	unten	lies	*temporale*	statt *nasale*.
»	5	»	20	»	»	»	1 A	» A
»	23	»	19	»	»	»	einen	» inneren
»	31	»	3	»	oben	»	*Retinitis*	» *Retina*.

Druck von Breitkopf und Härtel in Leipzig.

Gesichtsfeld-Tafel 1.

Schematisches, normales Gesichtsfeld aus einer Anzahl Beobachtungen an gesunden Augen zusammengestellt von Prof. Förster.

Fig. 1.

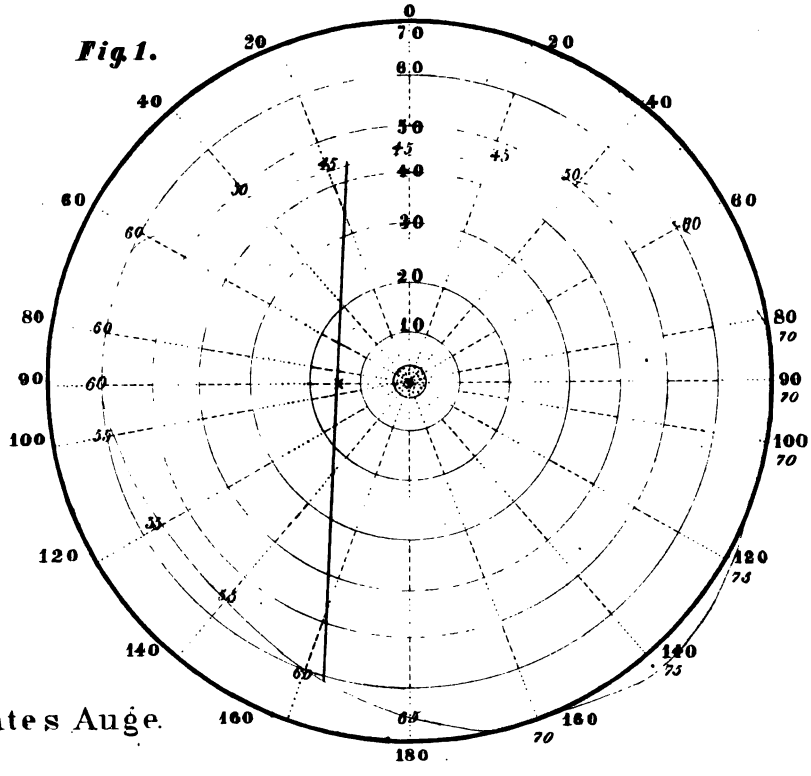

Rechtes Auge.

Fig. 2.

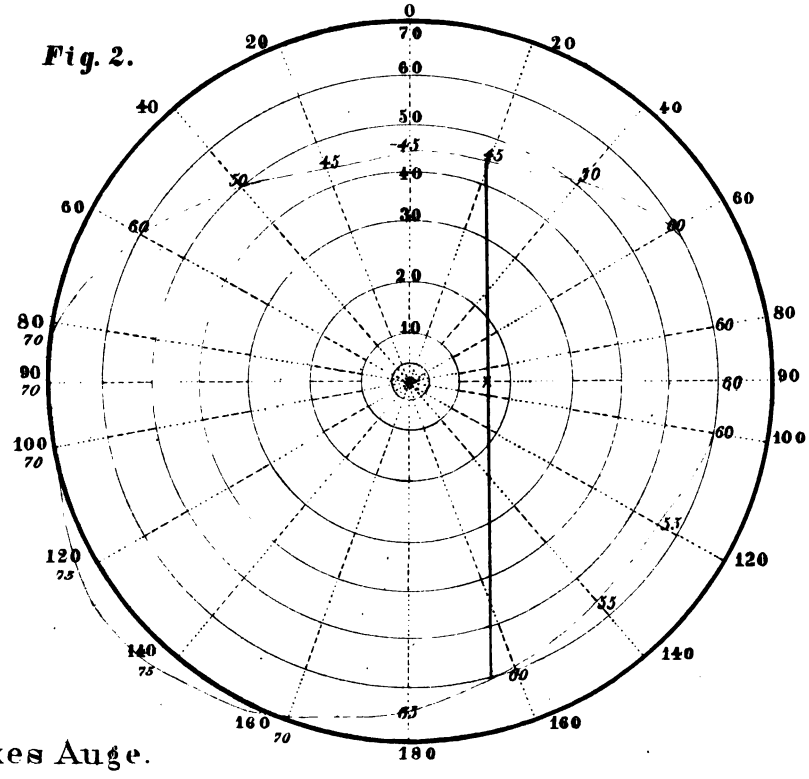

Linkes Auge.

Tafel 3.

Partielle Defecte bei *Chorioideo-Retinitis* sind auf dieser Tafel dargestellt. Der rothe Fleck, der auf beiden Bildern über dem Fixationspunkt liegt und auf der 2. Figur sich bis an den blinden Fleck heran erstreckt, repräsentirt den Defect. Die periphere Ausbreitung des Gesichtsfeldes hat auf beiden Abbildungen keine Einschränkung erlitten. Die Krankengeschichten siehe Seite 32 bis 36, sowie Tafel V Figur 1—5.

Tafel 4.

Figur 1 bringt das Gesichtsfeld des rechten Auges einer an *Neuritis optica* erkrankten Person. Die ganze untere Hälfte des Gesichtsfeldes, die roth gefärbt ist, ist total defect und erstreckt sich der Defect bis zum Fixationspunkt und dem Mariotte'schen Fleck. Nur die obere, blau gehaltene Hälfte functionirt noch in normaler Weise. Siehe die Krankengeschichte Seite 25, sowie Tafel III Figur 8.

Figur 2 ist das Gesichtsfeld des rechten Auges eines an *Chorioiditis areolaris* leidenden Mädchens. Dasselbe zeigt durchweg eine peripherische Beschränkung. Krankengeschichte siehe Seite 72, sowieTafel XII Figur 2.

Tafel 5.

Repräsentirt die eigenthümlichen Gesichtsfelder einer *Chorioiditis syphilitica*. Krankengeschichte siehe Seite 76, sowie Tafel XIII Figur 1.

Druckfehler-Verzeichniss.

pag.	2	Zeile	15	von	unten	lies	*temporale*	statt	*mediale.*
»	5	»	20	»	»	»	$^1/A$	»	A
»	23	»	19	»	»	»	einen	»	inneren.
»	31	»	3	»	oben	»	*Retinitis*	»	*Retinis.*

Druck von Breitkopf und Härtel in Leipzig.

Gesichtsfeld-Tafel 1.

Schematisches, normales Gesichtsfeld aus einer Anzahl Beobachtungen an gesunden Augen zusammengestellt von Prof. Förster.

Fig. 1.

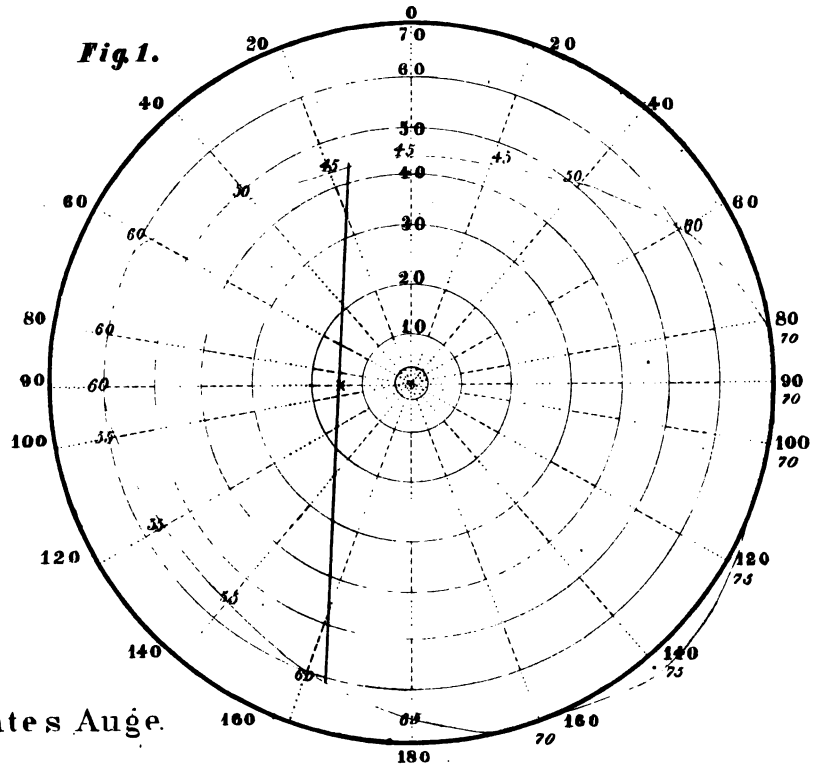

Rechtes Auge.

Fig. 2.

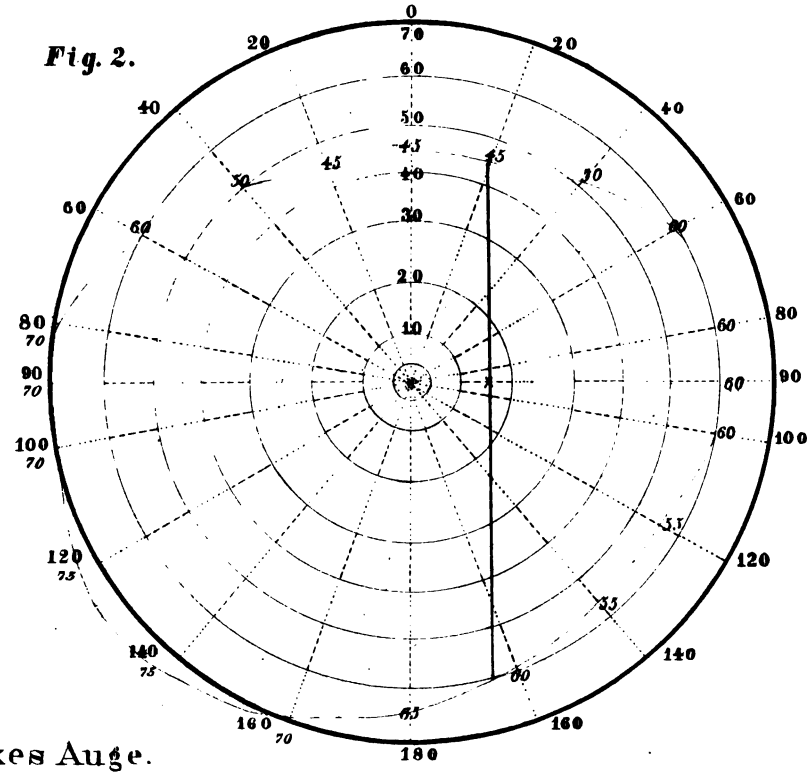

Linkes Auge.

Gesichtsfeld-Tafel 2.

Tafel III. Figur 3. Atrophia nervi optici.

Fig. 1.

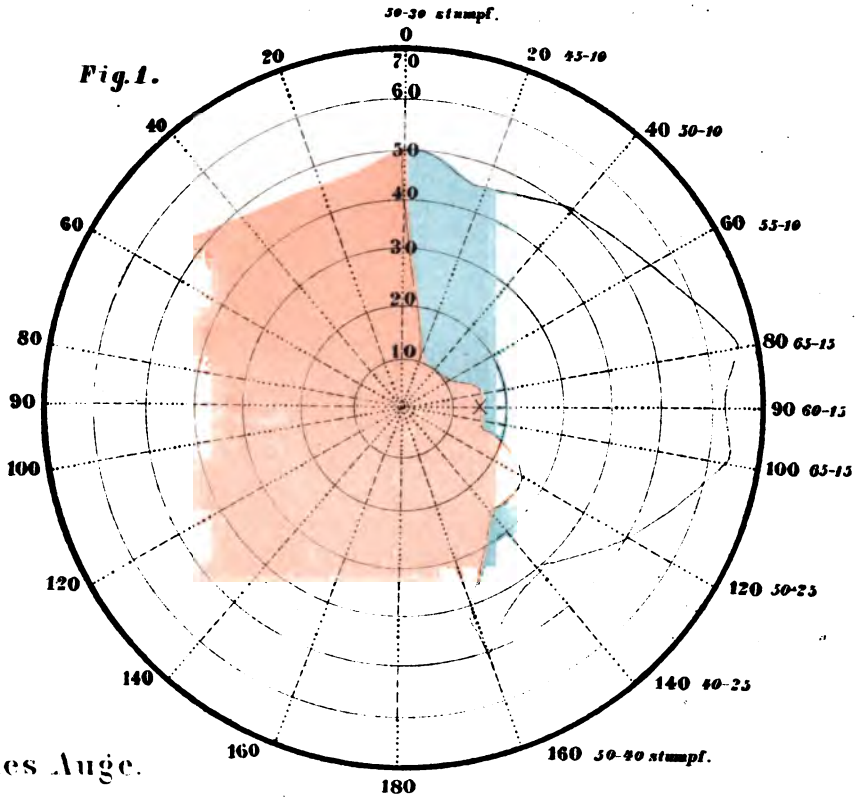

Linkes Auge.

Fig. 2.

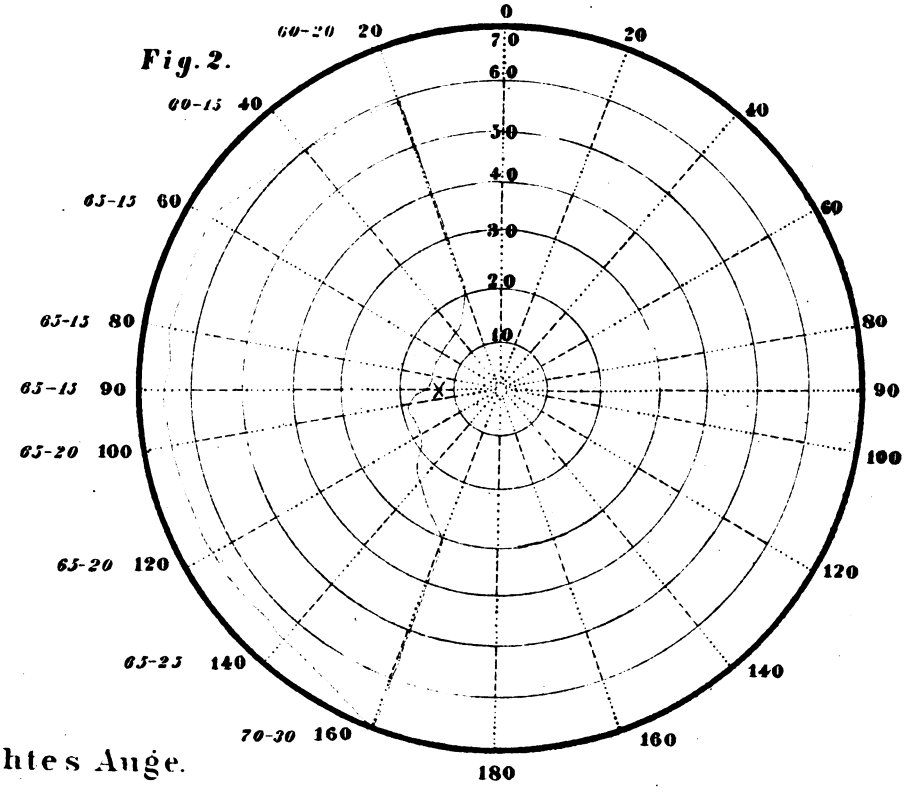

Rechtes Auge.

Gesichtsfeld-Tafel 3.

Tafel V. Figur 1–3. Chorioideo-retinitis.

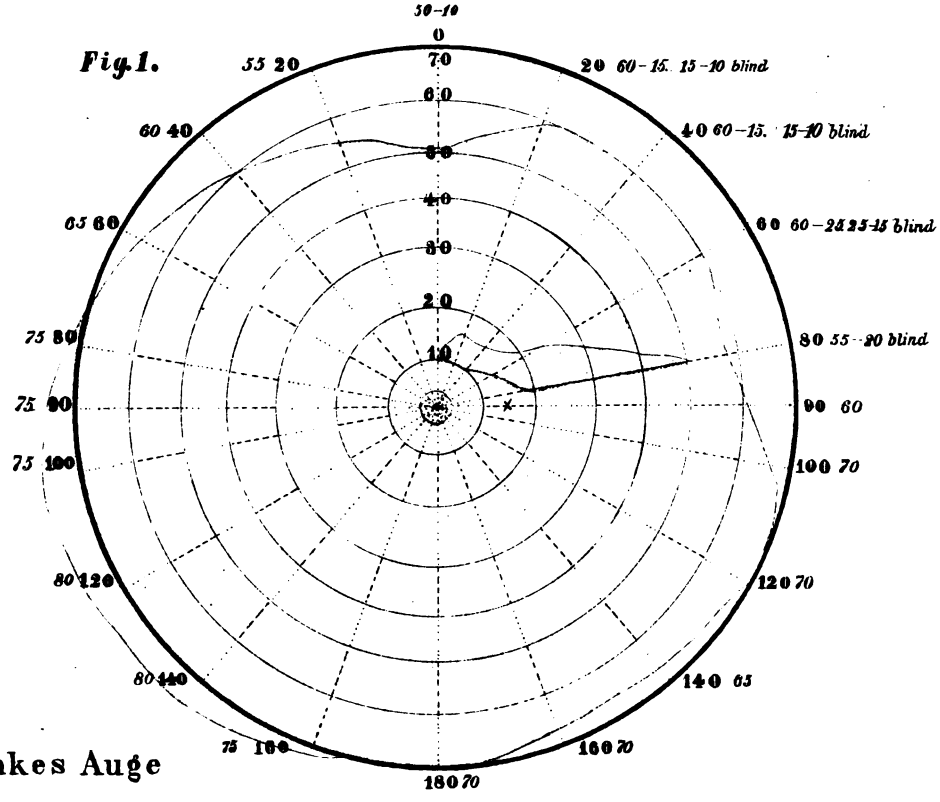

Linkes Auge

Tafel V. Figur 4–5. Chorioideo-retinitis.

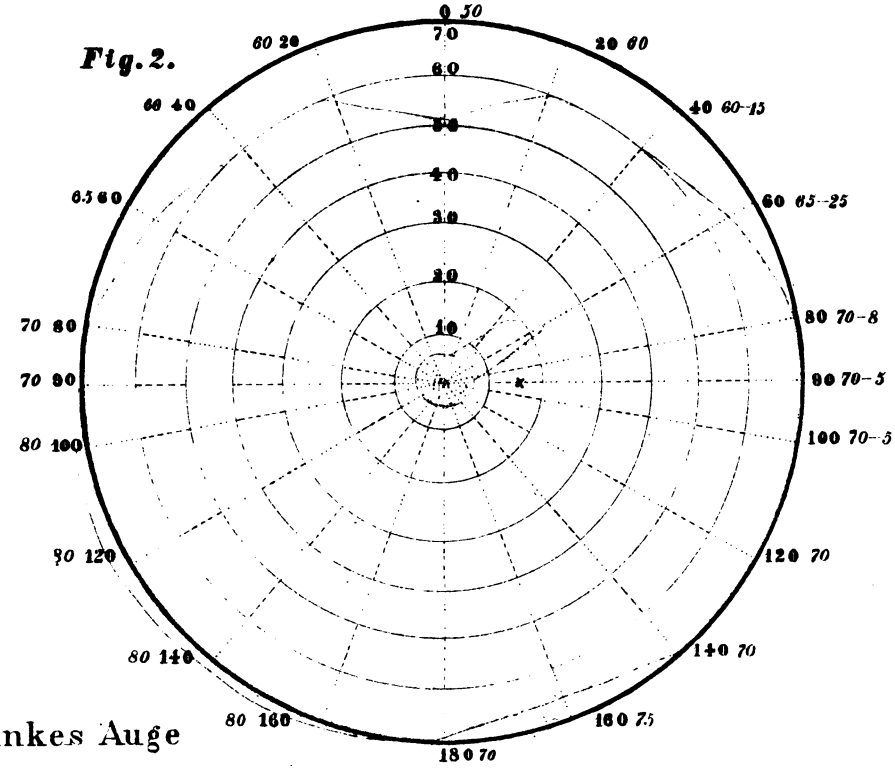

Linkes Auge

Gesichtsfeld-Tafel 5.

Tafel XIII. Figur 1. Chorioiditis syphilitica.

Fig. 1.

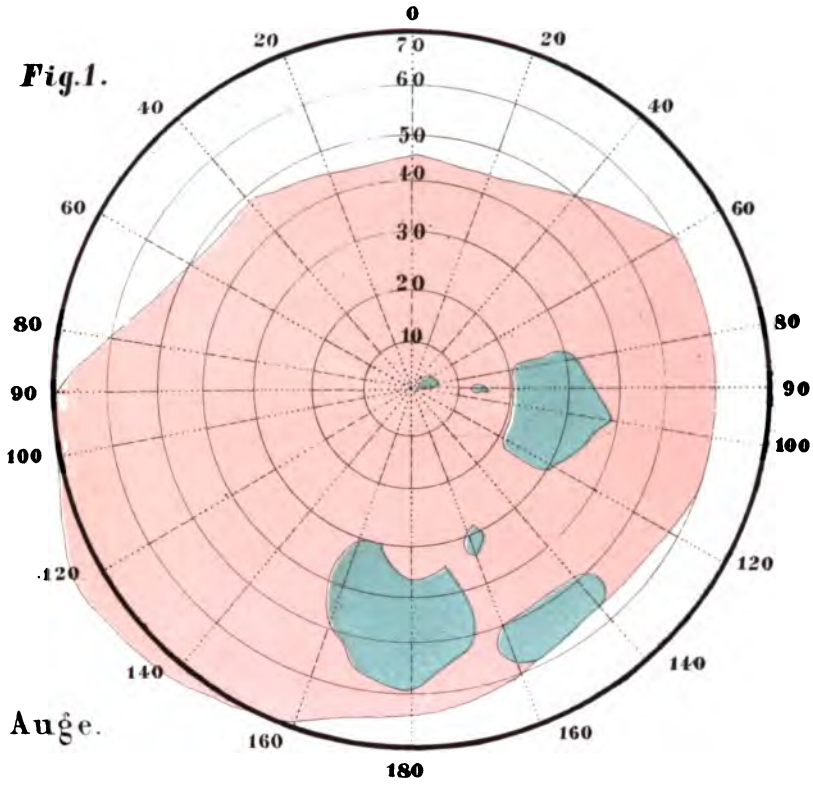

Linkes Auge.

Fig. 2.

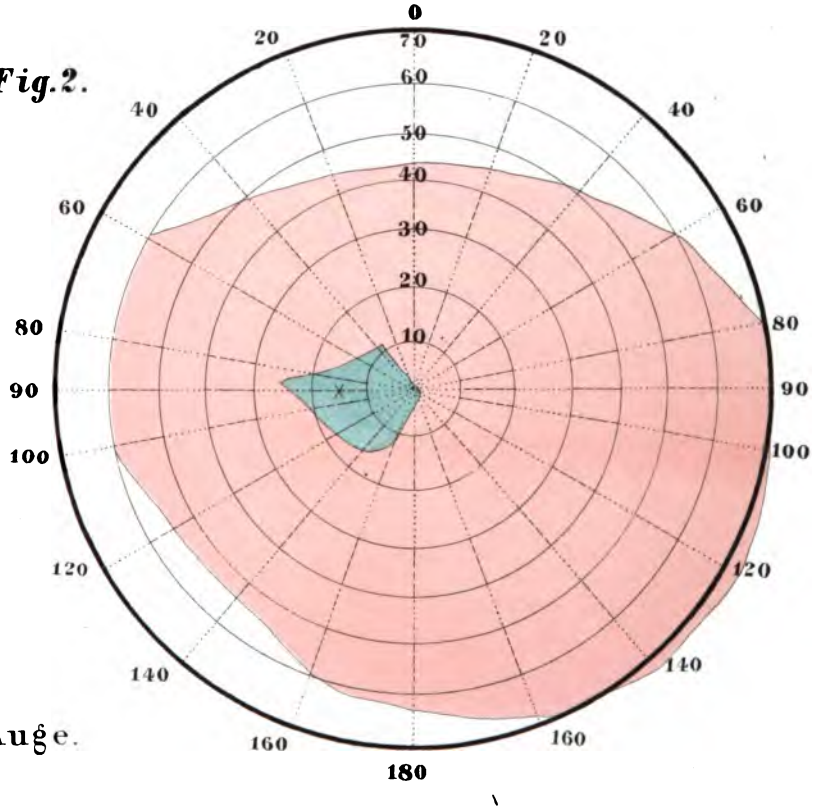

Rechtes Auge.

Gesichtsfeld-Tafel 5.

Tafel XIII. Figur 1. Chorioiditis syphilitica.

Fig. 1.

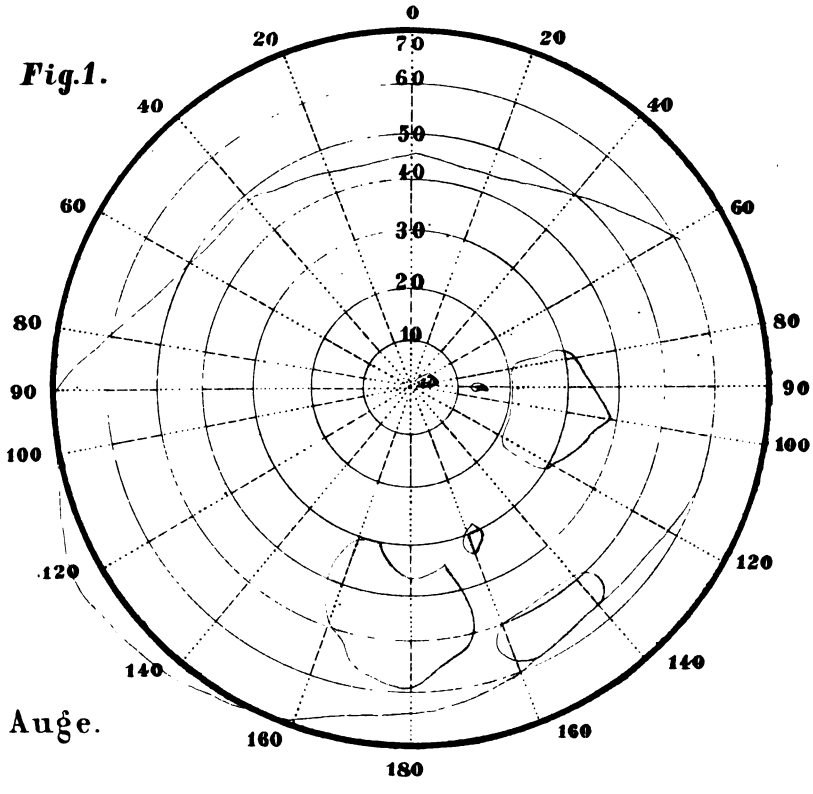

Linkes Auge.

Fig. 2.

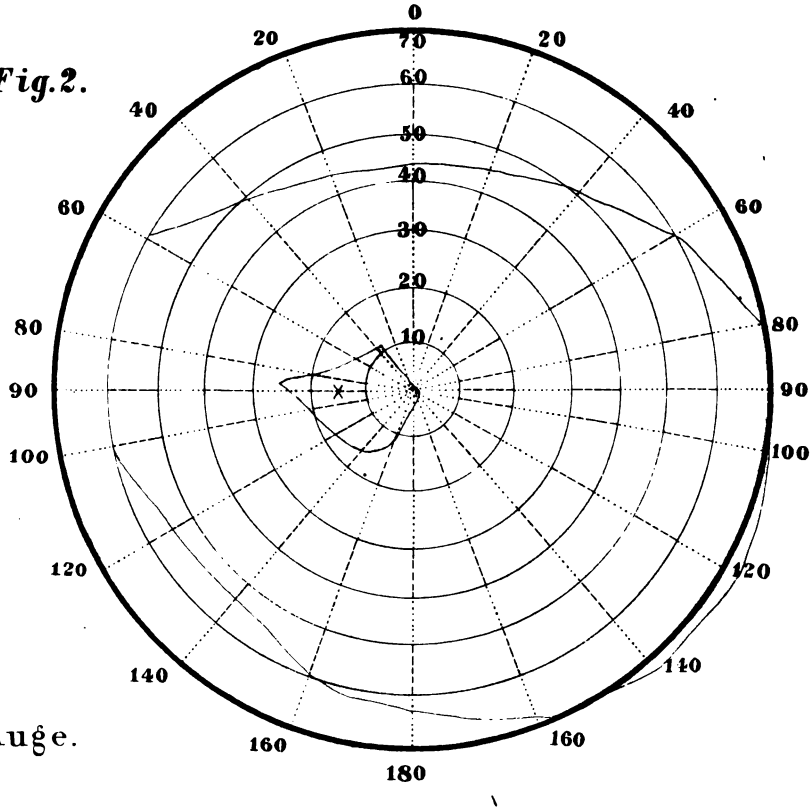

Rechtes Auge.